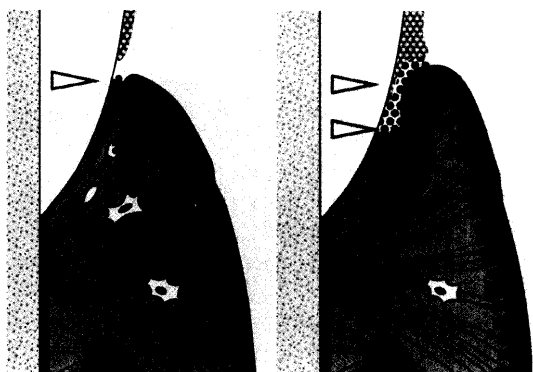


Inhalt Contenu



Zum Titelbild

Die Merkmale von gesundem Zahnfleisch (linke Abb.) sind wenig Plaque, intaktes Saumepithel (pink) und gesundes Gewebe mit wenigen Entzündungsquellen. Bei einer Zahnfleischentzündung (rechte Abb.) reichert sich die Plaque an, deren Zusammensetzung sich dabei ändert. Am Zahnfleischrand entstehen gingivale Taschen, da sich das Saumepithel der vordringenden Plaque zurückzieht. Die Entzündung ist durch das Einwandern von Entzündungszellen in das Gewebe charakterisiert. Die Folge sind Rötungen, Schwellungen und Zahnfleischbluten.

Couverture

Les caractéristiques d'une gencive saine (image de gauche) sont: une plaque peu développée, un épithélium jonctionnel intact (en rose) et un tissu sain avec peu de sources d'inflammations. Les inflammations (image de droite) favorisent le développement de la plaque et changent sa composition. Des poches apparaissent dans le feston gingival puisque la plaque provoque le retrait de l'épithélium. L'inflammation est caractérisée par la migration de cellules irritées vers le tissu ce qui a pour conséquences: des gencives rouges, enflées et saignantes.

Quelle/Source: K. H. & E. M. Rateitschak und H. F. Wolf, Abb.: S. 22-23 aus: Farbatlant der Zahnmedizin 1, Parodontologie, Thieme Verlag, Stuttgart, 2. Auflage 1989.

- 705 Editorial deutsch
707 Editorial en français

Acta Med Dent Helv

- Acta 99 **Dentale Implantate bei irradierten mikrovaskulären Skapulatransplantaten**
ALEXANDER GAGGL, GÜNTER SCHULTES und HANS KÄRCHER

Praxis · Fortbildung

Pratique quotidienne · formation complémentaire

- 713 **Externe Wurzelresorptionen nach Zahntrauma: Diagnose, Konsequenzen, Therapie**
ANDREAS FILIPPI, THOMAS VON ARX und DANIEL BUSER
Die infektionsbedingte Wurzelresorption führt unbehandelt zum raschen Verlust des Zahnes, kann jedoch durch eine adäquate zahnärztliche Therapie sicher verhindert werden. Unterschiedliche neue Behandlungsmethoden werden vorgestellt und diskutiert.
- 725 **Résorption radiculaire externe après un traumatisme dentaire: Diagnostic, conséquences, thérapie**
ANDREAS FILIPPI, THOMAS VON ARX et DANIEL BUSER
La resorption radiculaire inflammatoire entraîne rapidement, si elle n'est pas traitée, la perte de la dent, cette résorption peut toutefois être évitée par une thérapie adéquate. Différents nouveaux concepts de traitement sont présentés et discutés.
- 731 **Avulsion bleibender Zähne: Diagnostische, klinische und therapeutische Aspekte**
THOMAS VON ARX, ANDREAS FILIPPI und DANIEL BUSER
Die Problematik der Replantation besteht in der parodontalen Langzeitprognose, welche im Wesentlichen von den beiden Faktoren «Zeitdauer» und «Medium» der extraoralen Lagerung des avulsierten Zahnes bestimmt wird. Neben diagnostischen, klinischen und therapeutischen Aspekten bei der Avulsion eines bleibenden Zahnes wird auch die Frage der Lagerung des Zahnes im Intervall vom Unfall bis zum Behandlungszeitpunkt ausführlich diskutiert.
- 739 **Avulsion des dents définitives: Diagnostics, aspects cliniques et thérapeutiques**
THOMAS VON ARX, ANDREAS FILIPPI et DANIEL BUSER
La problématique de la réimplantation consiste dans le pronostic parodontal à long terme, qui est essentiellement déterminé par les deux facteurs «durée» et «milieu» de la conservation extraorale de la dent expulsée. Les aspects diagnostics, cliniques et thérapeutiques dans le cas d'une avulsion d'une dent définitive ainsi que le mode de conservation de la dent dans la période entre l'accident et le traitement sont discutés en détail.