

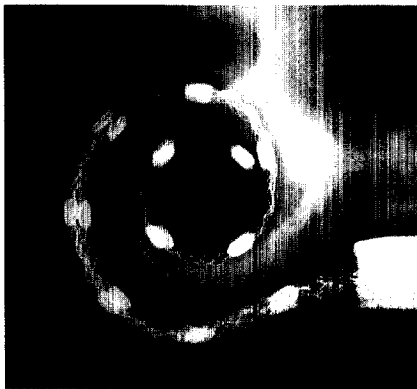
Geburtstagsglückwunsch für Herrn Prof. Feldmann

W. Stoll ... 65

Röntgenmikroskopie der Cochlea

Insertion von CI-Elektroden kann genauer kontrolliert werden

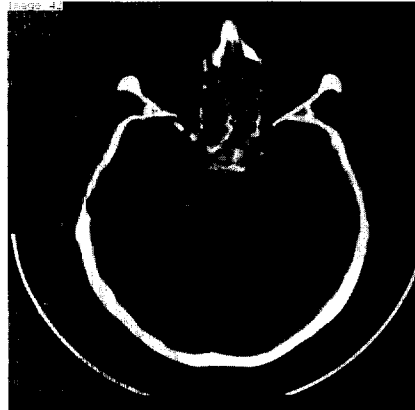
K.-B. Hüttenbrink ... 66



Optikusdekompression nach Trauma

Auch bei bewusstlosen Patienten durchführen

W. Stoll ... 78



Welche Glasform gibt den besten Weingenuss?

Die „Eiform“ am geeignetsten

K.-B. Hüttenbrink ... 96

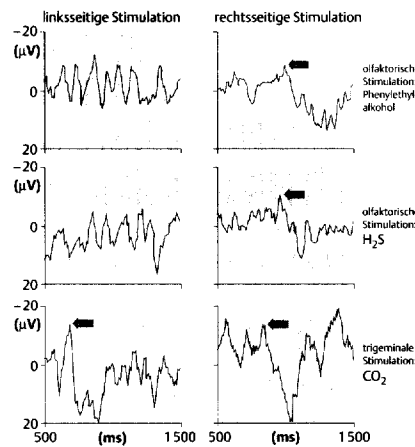


Tulpenförmiges Glas Becherförmiges Glas Eiförmiges Glas

Kallmann-Syndrom

Hypogonadotroper Hypogonadismus mit Normosmie

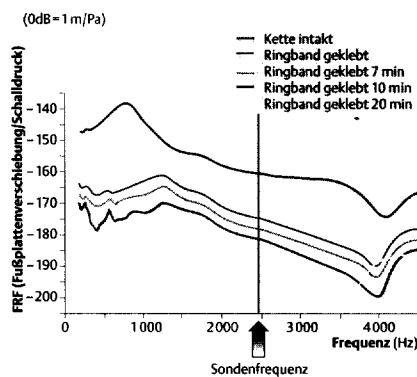
E. G. Wüstenberg ... 85



Intraoperative Bewegungsprüfung des Steigbügels

Eine Möglichkeit der verbesserten Hörerwartungsprognose bei Tympanoplastik?

Th. Zahnert ... 71



Lebensqualitätsmessung

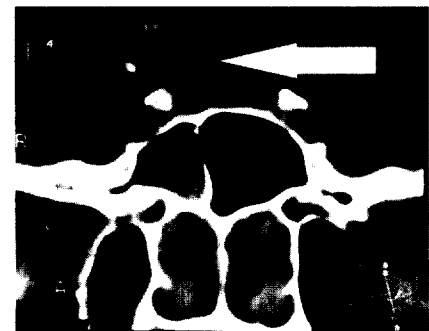Ein zukünftiges Instrument zur ökonomischen Therapieplanung?

S. Maune ... 101

Was meinen Sie? Der interessante Fall

Differenzialdiagnose Epistaxis

O. Koch ... 109



Kindliche Trachealstenosen – Was tun?

Offene chirurgische Therapie zu favorisieren

Th. Deitmer ... 90

Mitteilung der HNO-Gesellschaften

Anträge auf Weiterbildungsbefugnis

... 112