

ZB MED

Beil. zu MMW, 142.2000, 8P

# Der ältere Patient mit generalisierter Gefäßkrankheit

Das Beispiel eines älteren Typ-2-Diabetikers mit peripherer arterieller Verschlusskrankheit (AVK), koronarer Herzerkrankung und einer Karotisstenose zeigt deutlich, dass es sich bei der Atherosklerose um eine generalisierte Gefäßkrankheit handelt. Die vorliegende Kasuistik weist außerdem auf ein weiteres Problem hin: Häufig erhalten ältere multimorbide Patienten Medikamente, für die es keine Evidenzen gibt, andererseits bleiben Medikamente, für die gute Evidenzen vorliegen, unberücksichtigt bzw. werden oft nicht ausreichend hoch dosiert.

**E**in Fall mit komplexer generalisierter peripherer arterieller Verschlusskrankheit, wie ihn Gerhart Tepohl, München, vorstellte, ist in einer angiologischen Schwerpunktpraxis keine Seltenheit.

### Kasuistik

Bei dem 76-jährigen Patienten wurde vor zehn Jahren ein Typ-2-Diabetes diagnostiziert, seit zwei Jahren besteht Insulinpflicht. Weitere Risikofaktoren für eine Atherosklerose: Hypertonie, Hyperlipoproteinämie und Nikotinabusus. Vor 15 Jahren hatte der Patient eine arterielle Embolie in der rechten Arteria poplitea bei Vorhofflimmern. Eine lokale Lyse war erfolgreich. Fünf Jahre später traten pektanginöse Beschwerden auf. Die Koronarangiographie ergab keinen interventionspflichtigen Befund.

1990 trat erneut eine Claudicatio intermittens auf. In der Duplexsonographie war eine deutliche Atherothrombose mit Plaquebildung und Verkalkungen sichtbar. Im selben Jahr wurde eine Carotis-interna-Stenose rechts von 75% diagnostiziert. Der Patient hatte zu diesem Zeitpunkt bereits koronare, periphere und zerebrale Durchblutungsstörungen.

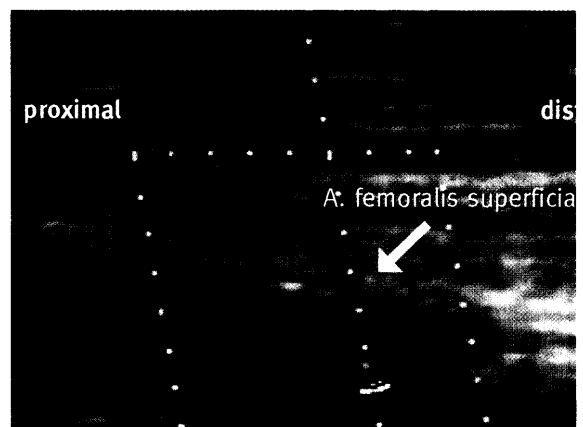
### Diagnosen und Untersuchungsbefund Januar 2000

Der Patient klagte über Schwindel beim schnellen Aufstehen sowie Taubheitsgefühl und steigenden Schmerz in den Beinen. Periphere Sehnenreflexe waren nicht auslösbar, die Sensibilität in den Unterschenkeln und Füßen war gestört, was auf eine periphere Neuropathie hinwies. Bei der klinischen Untersuchung fiel ein pathologischer Pulsstatus an beiden Beinen auf, der rechts ausgeprägter war als links. Die peripheren Drücke links waren als Ausdruck einer diabeti-

schen Mediasklerose falsch hoch und damit nicht zu verwerten.

Beim Farbduplex zeigten sich deutliche Verkalkungen in der Becken- etage beidseits, eine leichte Femoralis-communis-Stenose rechts von ca. 30% und ein distaler Superficialisverschluss (Abb. 1). Das elektronische Oszillogramm der Beine und das arterielle Hämatachygramm ergaben am linken Bein noch regelrechte Befunde, rechts dagegen Zeichen einer AVK vom Ober- und Unterschenkeltyp. Während man bei Diabetikern auf der Röntgenleeraufnahme häufig „milchglasartig“ dargestellte Arterien findet – typisch für eine diabetische Mediasklerose (Abb. 2), zeigen sich bei ausgeprägter Atherosklerose bei der gleichen Aufnahmetechnik häufig schollenartig verkalkte Plaques im Bereich der Becken- und der großen Beinarterien (Abb. 3).

Im Karotisdoppler wurde rechts eine Carotis-interna-Stenose von 80% und eine Carotis-externa-Stenose von 90% diagnostiziert. Im Ruhe-EKG be-



**Abb. 1:** Bild eines distalen Verschlusses der Arteria femoralis superficialis mit Kollateralengefäß.

Teilnehmer am „Interdisziplinären Gefäßforum“ im Juli 2000 in Warnemünde: Prof. Dr. R. Haberb, Neurologe, München, Prof. Dr. Ch. Holubarsch, Kardiologe, Freiburg, Prof. Dr. J. Mann, Nephrologe, München, Prof. Dr. R. Rettig, Physiologe, Greifswald, Prof. Dr. H. Riess, Hämatologe, Berlin, Prof. Dr. E. Steinhagen-Thiessen, Internistin, Berlin, Dr. G. Tepohl, Facharzt für Innere Medizin, Düsseldorf, Prof. Dr. D. Tschöpe, Diabetologe, Münseldorf, Prof. Dr. T. Unger, Pharmakologe, Kiel.

Ma VI  
Zs 20  
-142, 48, Beil.-  
ZB MED