

editorial

- 3 **Neue Daten vom ESO-Kongress mit praktischer Konsequenz**
Hans-Christoph Diener, Essen

journal club

- 9 **Studien für Sie kommentiert**
Das Wichtigste aus internationalen Journalen

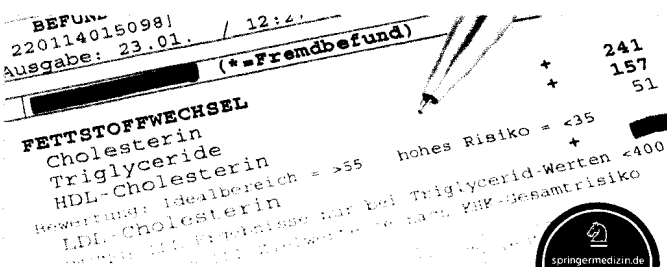
zertifizierte fortbildung



- 31 **Paraphilien und paraphile Störungen**
Im Grenzbereich ungewöhnlicher sexueller Interessen
Daniel Turner, Mainz, und Peer Briken, Hamburg



- 36 **CME-Fragen**



- 38 **LDL-Cholesterin, ein kausaler Risikofaktor für den ischämischen Schlaganfall**
Dyslipidämien und vaskuläre Erkrankungen
Alexander Heinrich Nave und Matthias Endres, Berlin



- 45 **CME-Fragen**

aktuell



- 6 **„Wir müssen Städte förderlicher für die Psyche gestalten“**
Prof. Dr. Andreas Meyer-Lindenberg im Interview über psychosozialen Stress in der Stadt
- 50 **Mit ungebrochener Innovationskraft**
Bericht vom EAN-Kongress 2019 in Oslo

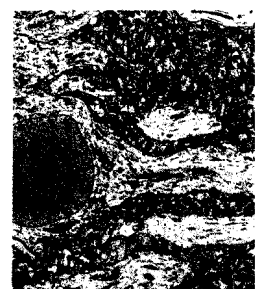
rubriken

- 46 **infopharm**
- 55 **editorial board | impressum | kontakt**

titelbild

Hippocampus

Transmissionselektronenmikroskopische Aufnahme eines Schnittes durch ein Neuron aus dem Hippocampus. Der Kern des Zellkörpers ist blau und das Zytoplasma gelb eingefärbt. Das umgebende Material ist die graue Substanz des Gehirns.



© Titelbild: Thomas Dierrenck / MC/MR / Science Photo Library