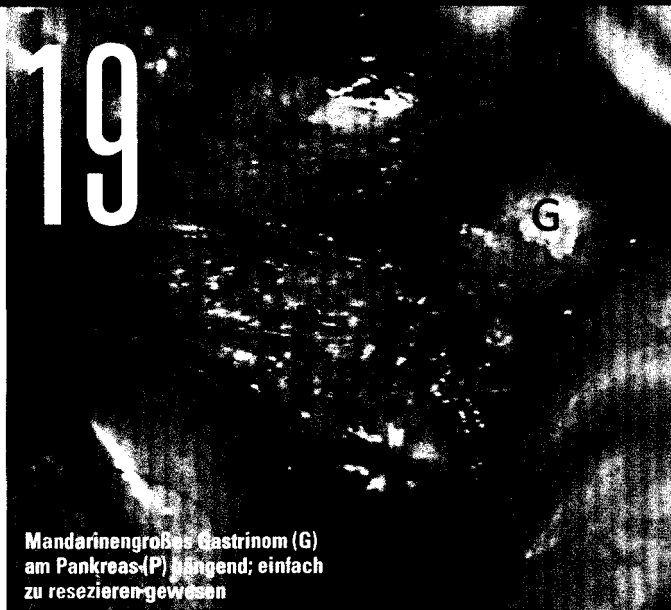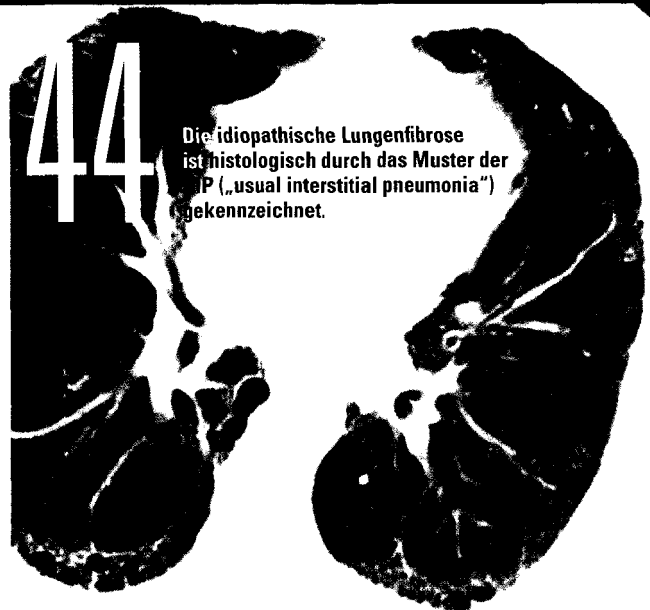




Mandarinengroßes Gastrinom (G) am Pankreas (P) hängend; einfach zu resektieren gewesen



Die idiopathische Lungenfibrose ist histologisch durch das Muster der UIP („usual interstitial pneumonia“) gekennzeichnet.

- | | | |
|--|--|--|
| <p>3 Editorial
T. Voigtländer</p> <p>4 Mukopolysaccharidosen
F. B. Lagler</p> <p>7 Akromegalie
A. Luger</p> <p>10 Die Fabry-Erkrankung
M. Rudnicki</p> <p>12 Das familiäre Hyperchylomikronämiesyndrom
H. Toplak</p> <p>14 Die hereditäre Transthyretin-Amyloidose
F. Duca, R. Wurm, R. Rettl, C. Binder, D. Bonderman, Kommentar: W. Löscher</p> <p>19 Zollinger-Ellison-Syndrom
E. Fabian, G. Krejs</p> <p>22 Das viszerale Angioödem
M. Effenberger</p> | <p>24 Internationaler „Black Pearl Award“ geht nach Österreich an Till Voigtländer</p> <p>26 LAL-Defizienz – Fehldiagnose Fettleber
G. Strebinger, E. Aigner, C. Datz</p> <p>29 Die Behandlung der thrombotisch-thrombopenischen Purpura (TTP)
P. Knöbl</p> <p>34 Thalassämie – eine der häufigsten Erbkrankheiten
P. Hopmeier</p> <p>40 Alpha-1-Antitrypsinmangel
E. Traunmüller-Wurm, K. Kutics</p> <p>44 Idiopathische Lungenfibrose – Diagnose und Therapie
D. Lang</p> <p>48 CMV-Infektionen nach allogener hämatopoetischer Stammzelltransplantation
B. Falkensammer, W. Borena</p> | <p>51 Hypertrophe Kardiomyopathie
C. Stöllberger</p> <p>54 Autoinflammatorische Erkrankungen beim Erwachsenen
P. Bosch</p> <p>56 Duchenne-Muskeldystrophie
Redaktion: K. Kempf, V. Bittner-Call, Kommentar: G. Bernert</p> <p>Freie Themen</p> <p>28 Obeticholsäure (Ocaliva®) – Stellenwert der Zweitlinientherapie bei primärer biliärer Cholangitis</p> <p>39 Emicizumab (Hemlibra®) – Innovativer und vielversprechender Therapieansatz bei Hämophilie A</p> <p>59 Pharma News</p> |
|--|--|--|