

INHALT


Neben den Jubiläumsaktionen finden Sie natürlich auch in dieser Ausgabe wichtige und praxisrelevante Informationen. Folgen Sie uns, wenn Sie mögen, durch dieses Heft zu von der Redaktion ausgewählten Artikeln und erleben Sie die Vielfalt medizinischer Themen, die in der *Gyn-Depesche* steckt:

Verhütungsberatung ist in der gynäkologischen Praxis Alltag. Aber es gibt auch spezielle Situationen wie die Kontrazeption mit subdermalen „Stäbchen“ oder Verhütung in der Perimenopause (S. 8 und 12). Auf S. 15 präsentieren wir eine Studie, die zeigte, dass per IVF gezeugte Kinder ein höheres Krebsrisiko aufweisen – eine Tatsache, die in der Beratung von Patientinnen und deren Partnern relevant ist. Und nicht zuletzt ist die Gynäkologie auch ein operatives Fach, weshalb auch chirurgische Themen immer wieder aufgegriffen werden. Auf S. 31 zeigen wir Ihnen einen einfachen Test, um den Langzeiterfolg eines vesikovaginalen

Fistelverschlusses vorherzusagen, und auf S. 39 lesen Sie, wie viel Zeit zwischen der Diagnose eines Endometriumkarzinoms und der Operation bestenfalls verstreichen sollte. Nicht zuletzt erfahren Sie auf S. 36 Aktuelles über die Therapie des frühen Brustkrebs (zum fortgeschrittenen Mammakarzinom lesen Sie dann in der kommenden Ausgabe).

Ich wünsche Ihnen eine kurzweilige, anregende und vielleicht sogar ein bisschen besinnliche Lektüre – und vor allem viel Spaß mit unserer Jubiläumsausgabe. Bleiben Sie uns auch in Zukunft gewogen!

Ihr



Dr. med. Christian Bruer
 Chefredakteur
 bruer@gfi-online.de

DIE DRITTE SEITE

- Neues zur Schichtarbeit:
Wann passieren die meisten Fehler?
- Morbus Addison:
Geburtsmonat bestimmt Risiko
- Kaiserschnittrate:
Die Kurve flacht ab

KONTRAZEPTION

- **CME:** Spezielle Situationen in der Kontrazeption – Langzeitverhütung mit IUD und subdermalem Implantat
- Vaginalflora:
Verhütung beeinflusst Keimspektrum
- Sicherheit von Etonogestrel-Implantaten:
Funktioniert bei jedem BMI
- Noifall-Kontrazeption:
Kupferspirale zu wenig genutzt
- Was kann man empfehlen, was nicht?
Perimenopausale Kontrazeption
- Schwangerschaftsintervall:
Mit Konzeption lieber ein Jahr warten
- IUD: Aus Hyper- wird selten Amenorrhoe

FERTILITÄT

- Ovarielle Stimulation:
Weniger Gestagen reicht auch
- Erfolgsraten von IVF und ICSI bei Endometriose:
Endometriose-Phänotyp spielt keine Rolle
- Schwangerschaftskomplikationen:
Ältere Schwangere – Risiko per se?
- Risiko der In-vitro-Fertilisation:
Mehr Neoplasien bei IVF-Kindern

SEXUALMEDIZIN

- Nichts für den Gynäkologen ... besser zum Psychiater:
Keine Schmerzen, aber Angst vor Penetration **16**
- Oophorektomie ohne Indikation:
Häufiger bei Opfern von Missbrauch **16**

GRAVIDITÄT

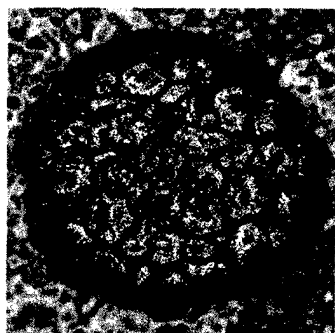
- **CME:** Immunisierung in der Schwangerschaft – Frühkindlicher Schutz durch maternale Impfung **18**
- Progesteronsubstitution: „p-Hacking“ – falsche Empfehlungen durch manipulierte Daten? **19**
- Sport in der Schwangerschaft:
Kein erhöhtes Frühgeburtsrisiko **19**
- Rauchen und Frühgeburtsrisiko:
Frühe Entwöhnung von Vorteil? **20**
- HPV-Impfung:
Risiko bei Impfung in der Schwangerschaft? **20**

20 JAHRE GEBURTSTAG GEWINNSPIEL

- Intrauterine Wachstumsrestriktion:
Cave hämodynamische Umverteilung **22**
- Drug targeting im Tiermodell:
Zielgerichtete Wehenhemmung mit Liposomen **22**

DAS BEDEUTEN DIE SYMBOLE AM ANFANG DER QUELLE

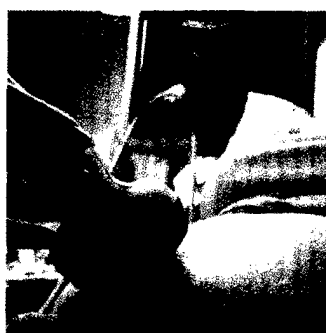- | | |
|--------------------------------|--|
| A Anwendungsbeobachtung | M Metaanalyse |
| F Fall-Kontroll-Studie | R Randomisiert-kontrollierte Studie |
| B Fallbericht | S Sonstige Studienarten |
| K Kohortenstudie | U Übersicht |



Ist die HPV-Impfung während einer (nicht bekannten) Schwangerschaft sicher?

20

Scheller NM et al.: Quadrivalent HPV vaccination and the risk of adverse pregnancy outcomes. N Engl J Med 2017; 376: 1223-33



Es gibt einen neuen sonographischen Marker für die Achondroplasie, den Diaphysen-Metaphysenwinkel des Femurs

24

Khalil A et al.: Widening of the femoral diaphysis-metaphysis angle at 20-24 weeks: a marker for the detection of achondroplasia prior to the onset of skeletal shortening. Am J Obstet Gynecol 2016; 214: 291-2

Hochrisikoschwangerschaften: Heparin schützt nicht

Fetale Zika-Infektion:

Hirnschädigung auch ohne Mikrozephalie

PRÄNATALDIAGNOSTIK

Achondroplasie: Frühere Diagnose durch Winkelmessung

Intrauterine Wachstumsrestriktion und neurologische Schäden: Frühe Vorhersage kaum möglich

WOCHENBETT

Säuglingsnahrung:

Doch kein Allergieschutz durch HA-Milch?

MENOPAUSE

Postmenopausale Hormontherapie:

Die Brustkrebsmortalität sinkt

Im Tiermodell erfolgreich getestet:

Ovarielle Verjüngung mit Sirolimus

Abspecken in der Menopause:

Dicke auf Ketose setzen

Schlafstörungen in der Menopause:

Unabhängiger Indikator für steife Arterien

Transdermale Östrogentherapie:

Eindeutig effektiver Knochenschutz

„Postmenopausale Demenz“:

Alzheimer als Folge von Östrogenmangel

UROGYNÄKOLOGIE

► **CME:** Evidenzbasiertes Management in der Praxis –

Was tun gegen Blasenschmerzen?

Offt aus Scham verschwiegen:

Koitale Inkontinenz

Chirurgische Versorgung von vesikovaginalen Fisteln:

Einfache Vorhersage des Langzeit-OP-Erfolges

Harninkontinenz:

Lieber nicht zum Arzt

Stressinkontinenz:

Was leistet das Transobturators-Tape?

Single-Incision-Schlinge (SIS):

Wie sehr sind die Gefäße in Gefahr?

22 GENITALTRAKT

Nikotin und Amine in Vaginalflora:

Mehr bakterielle Vaginose bei Raucherinnen

34

Warum die Vaginalflora ist wie sie ist:

Tausendsassa Laktobazillus

34

ONKOLOGIE

24 Diagnostik beim Mammakarzinom:

2% falsch-negative Befunde bei Mamma-Stanzbiopsien

35

App zur Therapie des Mammakarzinoms:

Entscheidungen digital erleichtern

35

► **CME:** Serie „Mammakarzinom“ Teil 1 –

Therapie des frühen Brustkrebs

36

Mammakarzinom:

26 US-Staging macht Sentinel-Check entbehrlich

37

Fortgeschrittenes Mammakarzinom:

26 Mehr Therapievelfalt mit Palbociclib

37

Zervixneoplasien:

27 Wann sind weitere Exzisionen nötig?

38

Zervikale intraepitheliale Neoplasien:

28 Wenn HPV persistiert, drohen Läsionen

38

Endometriumkarzinom:

28 Wann ist der optimale OP-Zeitpunkt?

39

Dermatomyositis:

28 Kalzinose der Mamma

40

Doppelte Antikörperblockade:

Rezidivrisiko bei Mamma-Ca sinkt

40

Zervixkarzinom:

30 Längeres Überleben nach PET-CT-Staging

41

31 IM FOKUS

14

31 STENO

32

32 MED-INFO

42

32 IMPRESSUM

41

33 ► **CME:** Zertifizierte Fortbildung: Fragebogen

43