


➤ Mehrere Beiträge in dieser Ausgabe von MTA Dialog beschäftigen sich mit dem Schwerpunktthema Tuberkulose.

© NIAID, gemeinfrei



Das Auftreten von Tuberkulosefällen in Arztpraxen und Krankenhäusern führt bei Mitarbeitern oft zu Beunruhigung.

© Prof. Dr. med. M. Trautmann, Neu-Ulm



Im englischen Beitrag in diesem Heft geht es um die DNA-Chip-Technologie (DNA-Microarray).

© National Cancer Institute, public domain

POLITIK

Editorial	3
Gesundheitspolitik Interview mit Roy Kühne	6
Berufspolitik	
Pathologietage/DVTA 2017	9
Interview mit Anke Ohmstede und Christiane Maschek	10

AUS DER FORSCHUNG

➤ Globale Pipeline der TB-Impfstoffkandidaten	15
---	----

FACHBEITRÄGE

Laboratoriumsmedizin

➤ Mykobakteriologische Diagnostik von Tuberkulose und nicht tuberkulösen Mykobakteriosen	
<i>Sabine Crusius, Orsolya Benedek</i>	16

Infektiologie

➤ Tuberkulose am Arbeitsplatz	
<i>Hardy-Thorsten Panknin, Matthias Trautmann</i>	25

Bildgebende Verfahren

➤ Bildgebung bei Tuberkulose	
<i>Sabine Dettmer</i>	31

Kasuistik

➤ Die Tuberkulose – ein Fallbeispiel	
<i>Stefanie Amend-Barudio</i>	35

Let's say it in English

Learning Genetics (1), <i>Carmen Lobitz</i>	42
---	----

Bildgebende Verfahren

➤ Entzündliche Veränderungen: Aktinomykose	
<i>Hans-Joachim Thiel</i>	44

Hämatologie

Zentrozyten, neoplastische Formen (Teil 3) – follikuläres Lymphom	
<i>Reinhild Herwartz, Roland Fuchs</i>	49

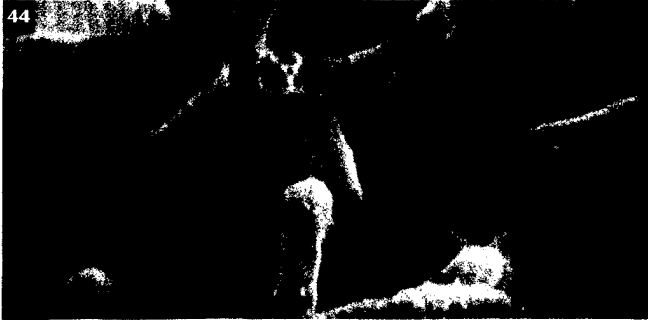DVTA SERVICE

Neue Mitglieder/Ansprechpartner	52
Neues aus der Rechtsprechstunde	54
Termine	56
TOP-Termine	58

MTA INTERN

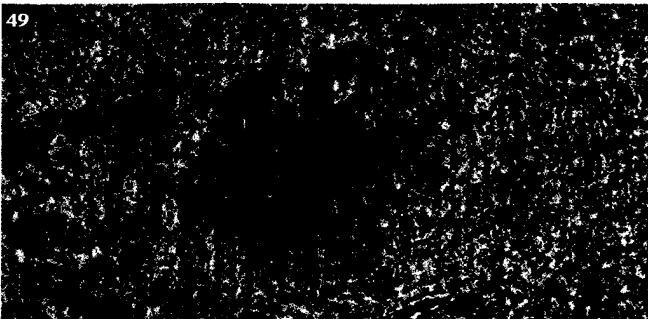
Veranstaltungen

Fünffähriges Bestehen MTRA-Schule Neuwied	59
IROS 2017	67



Die Aktinomykose ist eine seltene chronische Infektionserkrankung, primär durch *Actinomyces israelii* verursacht.

© H.-J. Thiel



Beim folliculären Lymphom handelt es sich um eine maligne Erkrankung des lymphatischen Systems.

© Uniklinik RWTH Aachen, Institut für Pathologie

International

- RSNA-Kongress 2016 60
- Welttag des Labors 61
- Radiologie international 2016 62

Historisches

- 📌 Die Tuberkulose im Wandel der Zeit (Teil 1) 64

Medien

- 68

Dialog

- Kinder- und Jugendhospiz Löwenherz 69

Autorenhinweise

- 70
- Rätsel 72
- Aus der Industrie 73
- Sudoku 76
- Termine anderer Anbieter | Ausblick 77
- Impressum 78

RUBRIKEN

Stellenangebote, Fort- und Weiterbildung

www.mta-dialog.de

📌 = Schwerpunktthema

📄 = Fachbeitrag mit Credit Test

Sinnliche Eleganz



Ginkgo-Collier (Paul Wunderlich)

Kunst und Dichtung verschmelzen zu einem zauberhaften Schmuckobjekt. In Anlehnung an Goethes Gedicht „Ginkgo biloba“ gestaltete Paul Wunderlich die Collier. In kunstvoller Handarbeit wurde das Schmuckstück aus massiv gefertigt. An einem Reif schmückt ein stilisiertes Ginkgo-Blatt die Träger. Das Blatt wölbt sich nach vorn und wird von einem tiefblauen Saphir geschmückt.

Das Collier ist in Massiv-Sterlingsilber 925 mit einem Saphir in Silberfassung. Es hat einen Hakenverschluss. Die Breite des Anhängers beträgt 4,5 cm. Der Durchmesser des Reifs beträgt 4,5 cm. Jedes Exemplar ist nummeriert und signiert und mit dem amtlichen Silberstempel der Marke der Silberschmiede versehen. Ein vom Künstler signiertes Zertifikat ist ebenfalls im Lieferumfang enthalten.

Entdecken Sie mehr aus der Kunst- und Schmuckwelt auf www.aerzteverlag.de/edition

Für Ihre Bestellung

Bitte senden an: EDITION Deutscher Ärzteverlag GmbH, Dieselstraße 15, 50670 Köln

Ja, ich bestelle mit 14-tägigem Rückgaberecht (nur unversehrt und als frankiertes Paket):

– Expl. Ginkgo-Collier (Paul Wunderlich) € 320,-

Alle Preise verstehen sich inkl. MwSt. und zzgl. € 7,- Versandkosten.

Name, Vorname

Straße, PLZ, Ort

Telefon, Email-Adresse

Datum / Ort, Unterschrift