

Blickdiagnose

- 7 **Wachsendes Pigmentmal**
Nävus umschließt das Auge fast vollständig

Im Blickpunkt


- 14 **Kampf der Über- und Fehlversorgung**
Weniger kann mehr sein!

Literatur kompakt

- 18 **Im Schatten lauert der Tod**
- 20 **Melanom bedingt Folgekrebs, Krebs bedingt Folgekrebs • Aktinische Keratose: neue PDT-Strategie mit weniger Nebenwirkungen**
- 22 **Schlechte Melanom-Prognose bei zu niedrigen Vitamin-D-Spiegeln • Und plötzlich überzieht Lanugohaar das Gesicht**
- 23 **Candida: Häufige Sekundärinfektion bei Windeldermatitis**
- 24 **Psoriasis: dreifacher Erfolg für IL-17-Antikörper • Acanthosis nigricans und Hyperandrogenismus**
- 26 **Fortgeschrittene Basaliome: Wert der Hedgehog-Inhibitoren in Studien bestätigt • Ein Gerstenkorn ist das jedenfalls nicht!**
- 27 **SIT enttäuscht beim atopischen Ekzem**

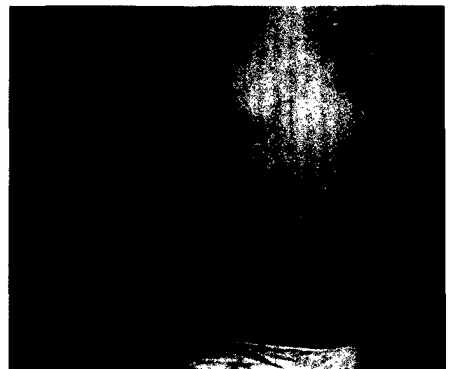
Fortbildung

- 28 **Melanomgefahr**
Patienten schätzen ihren Hauttyp zu dunkel ein
Lars Alexander Schneider, Vera Neckermann, Palwascha Dezham, Thomas Eigentler
- 30 **Serie Reisedermatosen**
Reisen mit chronischen Dermatosen
Michael Sticherling
- 36 **Urtikaria**
Eine Erkrankung in allen Lebenslagen
Petra Staubach, Adriane Peveling-Oberhag



14 Über- und Fehlversorgung

Das gibt es nicht nur in den USA: Überversorgung mit potenziellen Risiken für Patienten und einer ungerechten Ressourcenverteilung. Deshalb schwappt die US-amerikanische Initiative „Choosing wisely“ jetzt auch nach Deutschland.



36 Urtikaria

Die Urtikaria ist in der Regel einfach zu diagnostizieren, für den Patienten kann sie jedoch eine hohe Krankheitslast bedeuten. Ziel jeder Behandlung ist es, die Symptome zu kontrollieren und die Triggerfaktoren zu eliminieren.

Rubriken

- 10 **Panorama**
70 **Industrieforum**
79 **Impressum**

Beilagenhinweis

Bitte beachten Sie die Sonderpublikationen aus der Rubrik Medizin Report aktuell „Aktinische Keratose – Atopische Dermatitis – Acne vulgaris: adäquat behandeln“ auf S. 66/67, „Plaque-Psoriasis: Behandlung mit Ustekinumab“ auf S. 68/69, „Schweres chronisches Handekzem: S3-Leitlinie empfiehlt Alitretinoin als Second-Line“ auf S. 74/75 sowie „Feuchte Wundbehandlung mit Antimikrobiellen Peptiden“ auf S. 76/77.

Zertifizierte Fortbildung

In dieser Ausgabe können Sie zwei CME-Punkte sammeln! Der Beitrag auf den Seiten 44–49 wird von der Bayerischen Landesärztekammer zur zertifizierten Fortbildung anerkannt. Bitte beantworten Sie die Fragen auf Seite 50 online unter www.springermedizin.de/eAkademie.



- 40 **Wundmanagement statt Wundversorgung**
So ersparen Sie Patienten mit einem Ulcus cruris viel Leid
Knut Kröger

Zertifizierte Fortbildung

- 44 **Vitiligo – Update 2016**
Von der topischen Therapie bis zum Melanozytentransfer
Ulrich Amon, Raul Yaguboglu

Medizin aktuell

- 51 **25. Fortbildungswoche für praktische Dermatologie und Venerologie**
Neuer Ort – neue Themen

Praxis konkret

- 58 **Zustimmung des Patienten per Handschlag genügt nicht**
Keine IGeL ohne Vertrag!
- 59 **Praxismanagement**
Gekannt reagieren, wenn der Patient wütend ist
- 60 **Berufskrankheit Hautkrebs**
Diese Berufsgruppen müssen besonders aufpassen
- 62 **Ärztliche Schweigepflicht – ein Überblick**
Wann Sie sprechen dürfen – und wann Sie schweigen müssen
- 64 **Apple-Geräte im Praxiseinsatz**
Es gibt sie – Mac-kompatible Praxissoftware

Prisma

- 78 **Grimms Märchen**
Der Mensch im Tier

44 Vitiligo – Update 2016

Die Vitiligo ist eine oft als stigmatisierend empfundene (auto)immunologische Erkrankung. In den letzten Jahren haben sich die Möglichkeiten der Therapie verbessert, obwohl bis heute meist keine vollständige Repigmentierung, sondern nur eine Verbesserung zu erzielen ist.

60 Berufskrankheit Hautkrebs

Fachleute raten, sich bei der Arbeit im Freien zu schützen. Seit 2015 wurde weißer Hautkrebs schon 1.485 Mal als Berufskrankheit anerkannt. In einer aktuellen DGUV-Studie wurde nun die UV-Strahlenbelastung diverser Berufsgruppen ermittelt.

Titel

© Rokana Bashyrov /
Getty Images / iStock



Pintbohnen (*Phaseolus vulgaris*) veranschaulichen die Depigmentierung der Haut bei einer Vitiligo.

Verlagsredaktion:

Christine Cramer
Springer Medizin Verlag GmbH
Aschauer Str. 30
81549 München
E-Mail: christine.cramer@springer.com

Besuchen Sie uns online:
www.springermedizin.de/hautnah-dermatologie