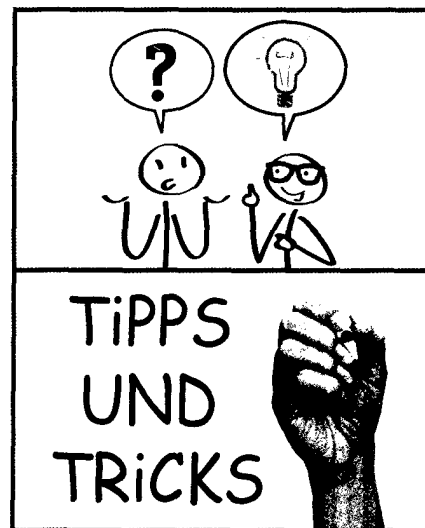


Editorial

- 147 W. Rüter
Differenzialdiagnose bei Gelenkschmerz – Tipps und Tricks

Differenzialdiagnose bei Gelenkschmerz – Tipps und Tricks

- 151 I. Arnold
Hinweise zur Differenzialdiagnose entzündlicher und nicht entzündlicher Arthropathien
- 161 U. Schwokowski
Drei Keypoints zur Diagnostik des entzündlichen Rückenschmerzes
- 168 A. Krause
Arthritogene Erreger – viele Titer und was nun?
- 172 H. Dinges
Hilft der Ultraschall bei der frühen Diagnostik der rheumatoiden Arthritis?
- 175 F.T. Beil; W. Rüter
Beurteilung einer Hüftendoprothese im Röntgenbild



Der besondere Fall

- 180 A. Meyer-Bahlburg; F. Dressler; H. Hartmann; E. Bültmann; N. Schwerk; A. Thon
Transverse Myelitis und Retrobulbärneuritis bei einer jugendlichen Patientin mit systemischem Lupus erythematoses

Kinderrheumatologie

- 183 S. Schalm; S. Argenton
Antikonception bei jungen Rheumatikern
- 187 F. Hamsen; C. Müntjes; W. Kampmann; B. Schweiger; U. Neudorf; E. Lainka
TRAPS-Syndrom ohne Nachweis einer Mutation im *TNFRSF1A*-Gen mit gutem Ansprechen auf Anakinra

Verbandsnachrichten

- 191 Nachrichten der Gesellschaft für Kinder- und Jugendrheumatologie
- 193 Nachrichten des Verbandes Rheumatologischer Akutkliniken e. V.



Verschiedenes

- 194 Buchbesprechung
- 195 Forum Biosimilar
- 196 Forum Sport
- 197 Forum Schmerz
- 198 Kongressnachlese
- 202 Aus Forschung und Industrie
- 208 Termine

Titelbild

(o.) © Trueffelpix – Fotolia.com; (u.) © DOC RABE Media – Fotolia.com