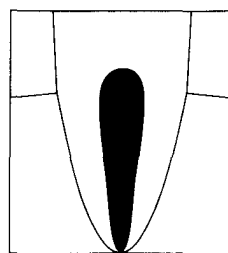


NOVEMBER 2016  
25. JAHRGANG

# ENDODONTIE

DIE ZEITSCHRIFT FÜR DIE PRAXIS



## Inhaltsverzeichnis

Mitsuhiro Tsukiboshi, Conor Durack <b>Das DVT in der dentalen Traumatologie</b> .....	341
<b>Buchbesprechung</b> .....	359
Irina Ilgenstein, Florin Eggmann, Roland Weiger <b>Wurzelquerfraktur mit Avulsion des koronalen Fragments – Therapie und Verlauf über fünf Jahre ...</b>	361
Patrick Brandt <b>Magnetextrusion eines Oberkieferfrontzahnes als zahnerhaltende Maßnahme nach komplizierter Kronen-Wurzel-Fraktur</b> Ein Fallbericht .....	371
Bruno Szabo <b>Kombiniertes Trauma mit Kronenfrakturen beim Erwachsenen</b> Ein Fallbericht .....	377
Christian Tennert, Sabrina Lydia Strobel, Lamprini Karygianni <b>Apexifikation eines traumatisch luxierten permanenten Oberkieferfrontzahnes mit offenem Apex und apikaler Parodontitis</b> Ein Fallbericht .....	383
Hendrik Heinzelmann <b>Die Behandlung einer internen Resorption als Spätfolge eines Frontzahntraumas</b> Ein Fallbericht .....	389
Sophie Curtius Seutter von Loetzen <b>Biokeramische Materialien zum apikalen Verschluss bei nicht abgeschlossenem Wurzelwachstum</b> Ein Fallbericht .....	397
Ansgar Hergt, Christian Holscher <b>Zahnverfärbungen nach dentalem Trauma</b> Ein Fallbericht .....	405

<b>Radiologische Diagnostik</b>	
Möglichkeit der Fehldiagnose von Aufhellungen in der Oberkieferfront .....	411
<b>3. Masterstudiengang Endodontologie .....</b>	<b>417</b>
<b>Literatur-Rundschau</b>	
Alternative Methoden zur Bestimmung der Pulpavitalität nach traumatisch bedingten Zahnverletzungen: Pulsoxymetrie .....	419
<b>Der endodontische Schnappschuss .....</b>	<b>425</b>
<b>All Time Classics .....</b>	<b>427</b>
<b>DGET-Nachrichten .....</b>	<b>431</b>
<b>VDZE-Nachrichten .....</b>	<b>435</b>
<b>Autorenverzeichnis .....</b>	<b>436</b>
<b>Stichwortverzeichnis .....</b>	<b>437</b>
<b>Terminkalender .....</b>	<b>439</b>
<b>Produktinformationen aus der Industrie .....</b>	<b>440</b>
<b>Impressum .....</b>	<b>442</b>
<b>Editorial 1/1992 .....</b>	<b>443</b>
<b>Editorial: Jetzt! .....</b>	<b>445</b>