

# Inhalt

## Urologen-Kongress in Hamburg

- 7 67. DGU-Kongress demonstriert Vielfalt

## Roboterassistierte partielle Nephrektomie

- 8 Perinephrisches Fettgewebe und perioperatives Outcome

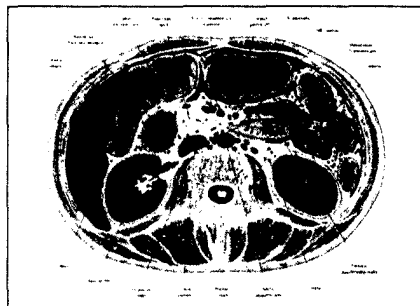


Bild: Voll M. In: Schünke M, Schulte F, Schumacher U, Prometheus. Lehratlas der Anatomie. Innere Organe. 3. Aufl. Stuttgart: Thieme; 2012

Hat das Vorhandensein von perinephrischem Fettgewebe einen Einfluss auf das perioperative Ergebnis? (S. 8)

## Urothelkarzinom

- 10 Welche bildgebende Diagnostik ist geeignet?

## Harninkontinenz

- 12 Lebensqualität stark beeinträchtigt




Bild: MEV

Eine Inkontinenz hat starke Auswirkungen auf das tägliche Leben der Patientinnen. (S. 12)

## Harnwegsinfektionen

- 13 Impfung spart Antibiotika

## Harnabflussstörungen

- 14 Dynamische MR-Urografie der Nierenzintigrafie äquivalent

## Kontinenter Harnblasenersatz

- 15 „Operative Expertise erhalten!“

## Testosteronmangel

- 16 Sind Männer mit niedrigem Testosteron häufiger depressiv?



Bild: Rynio Productions / Fotolia.com

Treten depressive Störungen bei Männern mit niedrigem Testosteronspiegel häufiger auf? (S. 16)

## Kastrationsresistentes Prostatakarzinom

- 18 Dexamethason statt Prednisolon?

## Prostatakarzinom

- 19 Differenzierung zwischen gut- und bösartigen Läsionen im MRT



Bild: nmann77 / Fotolia.com

Welches Bewertungssystem ist geeignet? (S. 19)

**Bildgebung**

- 20** Erhöhte Sicherheit bei der Prostatadiagnostik

**Kinderurologie**

- 22** Biofeedback-Beckenbodentraining bei unteraktiver Blase

**Überaktive Blase**

- 23** Online-Selbstmanagement-Programm mit Avataren



Bild: bloomua / Fotolia.com

Sind Avatare in Online-Selbstmanagement-Programmen hilfreich? (S. 23)

- 24** Gehe zurück auf Los: Wann ist eine OAB therapierefraktär?

**Erektile Dysfunktion**

- 26** Gibt es einen Zusammenhang mit Karotisplaques?



Bild: psdesign1 / Fotolia.com

Ist eine ED ein Prädiktor für Karotisläsionen? (S. 26)

**Benigne Prostataobstruktion**

- 28** Tamsulosin-Monotherapie oder Kombination mit Mirabegron?

**Genitalprolaps**

- 29** Ist die Implantation synthetischer Netze sinnvoll?

**Urolithiasis**

- 31** Spontaner Abgang von Steinfragmenten nach flexibler Ureteroskopie

**Männliche Infertilität**

- 32** Gen als eine Ursache identifiziert



Bild: psdesign1 / Fotolia.com

Mutationen im TEX11-Gen führen zu einer gestörten Spermienbildung. (S. 32)