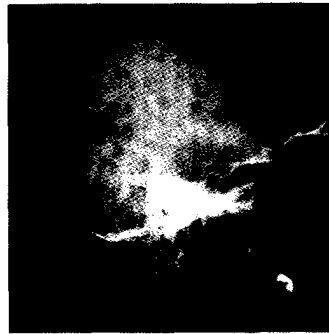




*Perspektive Knorpelheilung:
Gelenkdistraction über Fixateur
externe heilt Knorpelschaden –
zumindest beim Hund*

30

Wiegant K et al.: Evidence of cartilage repair ... Arthritis Rheumatol 2015; 67(2): 465-74



*Multiple Myelome sind meist
unheilbar. Was können aktuelle
Methoden erreichen?*

36

Rölling C et al.: Multiple myeloma. Lancet 2015; 385: 2197-208

DIE DRITTE SEITE

Neuer Sektor ASV: Ein Erfolgsmodell?
Darum *Praxis-Depesche* lesen!
Die Evidenz der evidenzbasierten Medizin

SCHWERPUNKT ATEMWEGE

- **CME:** Anspruchsvolles Monitoring – Asthma-Einstellung bei Kindern
- Kinder mit stabilem Asthma: Was bringt zusätzliches Montelukast?
- Akute Sinusitis: Orale Steroide nur mit Antibiose
- Raucher mit und ohne COPD: Mukus ist nicht gleich Mukus
- Interims-Analyse der Versorgungsrealität: Die ersten 6000 COPD-Patienten
- IPF und COPD im Endstadium: Doppel- vs. Einzellungentransplantation
- Ein Ex-Raucher in Sorge: Karzinom-Screening ja oder nein?
- Frühere Feinstaubbelastung und aktuelle Angststörung: Besteht ein Zusammenhang?
- **KONGRESS:** European Respiratory Society (ERS) 2015
- Klinischen Verlauf aufgeklärt: Diagnosekriterien für DIPNECH
- Tiotropium/Olodaterol: Mehr Lebensqualität bei COPD
- Hypoventilation bei Adipositas: Frühe Form erkennen
- Akute Exazerbationen der COPD: Welches Antibiotikum, wieviel Steroide?
- Kurzatmigkeit, müde Beine, aber unauffällige Laborparameter: Keine Einigung bei der Diagnosestellung

- Asthma bronchiale: Was ist dran an der Hygiene-Hypothese? **18**
- 6** Inhalation bei Asthma bronchiale: Auf die Aerosolwolke kommt es an **18**
- 6** Harte Studienkritik und Tipps: ICS bei COPD? **18**

KARDIOLOGIE

- Vorboten des Herzstillstands: Doch gar nicht so plötzlich? **19**
- 7** Späte duale Plättchenhemmung **19**
- 8** Mikrovaskuläre Angina pectoris: Auch auf die kleinen Gefäße achten! **19**
- 8** Reperfusion nach Myokardinfarkt: Ciclosporin ohne Nutzen **20**
- 10** Oberflächliche Venenthrombose: Fondaparinux setzt Standard **20**
- 10** Seltene Thrombusquelle: Apikales Herzwandaneurysma **22**
- 10** Dabigatran-spezifisches Antidot Idarucizumab: Gerinnung in Minuten normalisieren **22**
- 11** Stabile KHK: Was sagt hsTnT über die Prognose aus? **22**
- 11** Therapieresistente Hypertonie: Renale Denervierung doch von Nutzen? **24**
- 12** Kardiogener Schock durch Viren: Auf's Herz geschlagen **24**
- 14** Langzeitüberleben nach TAVI: Unter 50% **24**

DIABETES

- Retinopathie-Screening: „Fundus on phone“ **26**
- 16** Typ-2-Diabetes: Das Hypoglykämie-Risiko im Visier **26**
- Glykämische Kontrolle und TBC: Schlechte Prognosen für Diabetiker **26**

RHEUMA

- Therapie-Untreue ohne Reue? DMARD werden empfohlen, aber ... **28**
- Rheumatoide Arthritis: Nicht immer gibt es Erosionen **28**
- Schmerz bei Gonarthrose: Muster der Synovitis **30**
- Gonarthrose im Tiermodell: Gelenkdistraction heilt Knorpelschaden **30**
- Studie mit Tocilizumab bei JIA: Wachstumsdefizit wird aufgeholt **31**

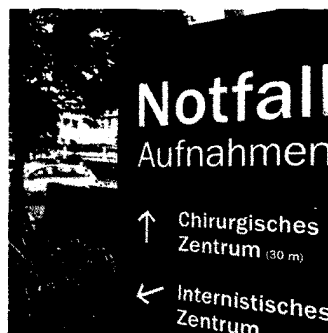Titelbild: mauritius images, Wikimedia Commons / Hellerhoff; Fotos auf dieser Seite: anyinjondon - fotolia.com, Klinik für Strahlendiagnostik, Philipps Universität Marburg



Röntgenbefunde bei Rückenschmerzen. Welche radiologischen Zeichen zählen wirklich?

44

Raastad J et al.: The association between lumbar spine radiographic features and low back pain: a systematic review and meta-analysis. *Semin Arthritis Rheum* 2015; 44(5): 571-85



Erst ins Internet, dann ins Krankenhaus – Klickraten prognostizieren Notaufnahme-Andrang

48

Ekström A et al.: Forecasting emergency department visits using internet data. *Ann Emerg Med* 2015; 65: 436-42

IMMUNOLOGIE

HPV-Impfstoff: Kein Hinweis auf Schmerz-Syndrom

HIV- und HIV/HCV-Koinfektion: Individuell antiretroviral behandeln

GASTROENTEROLOGIE

► **CME:** Die typischen Beschwerde-Muster (er)kennen – Kolon-Ischämie

Farbe bekennen bei HNPCC: Chromoskopie findet mehr Adenome

Wie viel Dünndarm bleibt? Zweiteingriffe bei Morbus Crohn häufig

Kolonpolypen: Blutungsprobleme nach der Resektion

Gastroösophagealer Reflux: Diagnose per Pepsin-Speichel-Test

Im „echten Leben“ angekommen: Integrin- $\alpha 4\beta 7$ -Hemmung bei CED

ONKOLOGIE

► **CME:** Multiples Myelom – Trotz Therapiefortschritten meist unheilbar

Abnehmende Sehschärfe und Diplopie: Auch an ein diffuses B-Zell-Lymphom denken

Kolonkarzinom-Screening: Sigmoidoskopie oder Koloskopie?

Myelofibrose: Telomerase als neues Therapie-Ziel

NEPHROLOGIE

Hyperkaliämie bei Niereninsuffizienz: Neuer effektiver Kaliumbinder

31 EU-Zulassung für Tolvaptan: Erste gezielte ADPKD-Therapie 40
31 Polyzystische Nieren: Welche Gene eine Rolle spielen 40

SEXUALMEDIZIN

31 Männliche Fertilität: Spermaqualität und Beruf 41
Benigne Prostatahyperplasie: Kein steter Abfall der sexuellen Funktion 41
32 Gewalt in der Partnerschaft: Auch homosexuelle Männer betroffen 41

SCHMERZ

33 ► **KONGRESS:** Deutscher Schmerzkongress 2015 42
34 Rückenschmerzen und Mortalität: Hohes Alter, hohes Risiko 43
34 Rückenschmerzen: Mit MOR-NRI gegen die Chronifizierung 43
34 Der Schmerz fällt nicht weit vom Stamm: Rückenweh ist erblich 44
34 Periphere Neuropathie: Topisches Capsaicin auch für Diabetiker 44
Rückenschmerzen: Zeichen, die zählen 44

VARIA

36 ► **CME:** Wenn Entzündungsprozesse eskalieren – Fibrosen sind komplex, aber nicht irreversibel 46

E-HEALTH

37 Organ-Upgrade: „Bionic Man“ 48
37 E-Health-Gesetz in öffentlicher Anhörung 48
40 Andrang in der Notaufnahme: Erlaubt das Internet eine Prognose? 48

DER GASTKOMMENTAR 49
FORSCHUNG & ENTWICKLUNG 28
SITE-SEEING 20
IM FOKUS 11
STENO 43
MED-INFO 50
IMPRESSUM 49
► **CME:** Zertifizierte Fortbildung: Fragebogen 51

DAS BEDEUTEN DIE SYMBOLE AM ANFANG DER QUELLE:

- | | |
|--------------------------------|--|
| A Anwendungsbeobachtung | M Metaanalyse |
| C Fall-Kontroll-Studie | R Randomisiert-kontrollierte Studie |
| F Fallbericht | S Sonstige Studienarten |
| K Kohortenstudie | U Übersicht |