

505 Fallberichte, die wir gerne publizieren

Alessandro Devigus

EDITORIAL

506 Fehlpositionierte Implantate im Frontzahnbereich des Oberkiefers: Ein neues restauratives Konzept zur Wiederherstellung gesunder periimplantärer Gewebe und einer ansprechenden Ästhetik. Teil II: Fallbericht und Diskussion

Oswaldo D. Moráquez et al

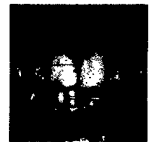TREATMENT PLANNING



518 Eigenschaften gingivaler Biotypen: Eine Studie an einer portugiesischen Stichprobe

Ana Peixoto et al

CLINICAL RESEARCH



532 Das Dilemma des avitalen, verfärbten zentralen Schneidezahns

Luís Henrique Schlichting et al

CLINICAL RESEARCH



548 Kofferdam – Schlüssel zum Erfolg beim Diastemaschluss mit direkten Kompositrestaurationen

Paulo R. Barros de Campos et al

CLINICAL RESEARCH



560 Behandlung einer schweren okklusalen Instabilität mit craniomandibulärer Dysfunktion durch einen modernen, mini-invasiven Ansatz

Federico Tirone et al

CLINICAL RESEARCH



572 Wahrnehmung der Verschiebung der oberen dentalen Mittellinie bei einem asymmetrischen Gesicht

Bruno Pereira Silva et al


CLINICAL RESEARCH



582 Wirkung von Nd:YAG-Lasern auf die Lösungsmittelverdunstung von Adhäsivsystemen

Graziela Ribeiro Batista et al

CLINICAL RESEARCH



594 Transkulturelle Wahrnehmung des Diastema mediale im Oberkiefer

Bolanle Akinboboye et al

CLINICAL RESEARCH

