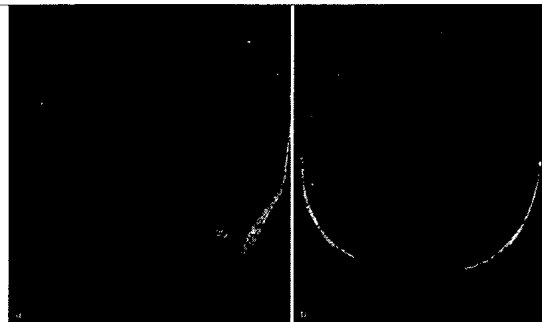


**Editorial***P. Fischer***1 Beziehungsarbeit in der Psychiatrie****Originalien***M. Rainer, C. Krüger-Rainer***3 Wernicke-Korsakow-Rezidiv ohne Alkoholkonsum***B. Degn***6 Alkoholranke Menschen in der Hausarztpraxis***G. M. Saletu-Zyhlarz***12 Insomnie und Folgen von Schlafstörungen***E. Fertl***15 Erkrankung mit 1.000 Gesichtern***Multiple Sklerose – wo stehen wir heute?**N. Hergovich, E. Fertl***21 Psychose bei hochaktivem MS-Verlauf***Eine komplexe neuropsychiatrische Patientin mit großer Lebenslust und wechselhafter Compliance*

MR-Bildgebung bei MS. a Sagittale FLAIR-Sequenz mit Atrophie des Corpus callosum. b Axiale FLAIR-Sequenz mit multiplen periventrikulären Demyelinisierungsherden.  
► Lesen Sie ab Seite 15

**aktuell****24 Schizophrenie – Depot-Antipsychotika in der Rezidivprophylaxe****26 M. Parkinson – Wie toxische Proteine Nervenzellen stressen****28 Angststörungen II – Der Angst auf der Spur****28 Dystonie – Hoffnung für Musiker****29 Angststörungen I – Angst mit Licht abschalten****Verschiedenes****2 Panorama****A4 Termine****A10 Pharma News****A16 Impressum**