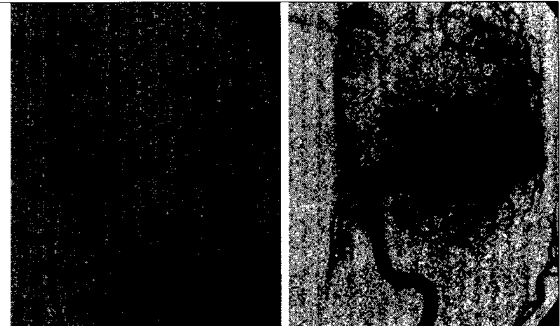


Editorial

- G. Sachs*
 2 **Neurokognitive Remediation in teilstationären Einrichtungen**

Originalien

- 8 *P. Fischer*
Clozapintherapie bei therapieresistenter Schizophrenie
- 11 *C. Foff*
Teilstationäre Schizophreniebehandlung
- 14 *H. Oberlerchner*
Die Hysterie im neuen Gewand und im Wandel der Zeit (Teil II)
- 18 *J. Ferrari*
Neues in der Akuttherapie des ischämischen Schlaganfalls
- 23 *S. Pirker, · C. Baumgartner*
Autoimmun-Enzephalitiden – Eine Erkrankungsgruppe mit vielen Gesichtern
- 27 *T.J. von Oertzen*
Kasuistik einer adoleszenten Frau mit NMDA-Rezeptorantikörper positiver Enzephalitis



DSA: M1-Verschluss (links); Vollständige Rekanalisation der ACM links nach einem Durchgang mit Stent-Retriever (rechts)
 ► Seite 22

Aktuell

- 34 **Hilfe für depressive Herzpatienten**
- 34 **Frühe Alzheimer-Diagnose mit neuen Tracern**
- 35 **Geschärfter Blick ins Gehirn**
- 35 **Elektrotherapie gegen Migräne**
- 36 **Kampf der Neurodegeneration**

Verschiedenes

- 4 **Panorama**
- 37 **PharmaNews**
- 41 **Termine**
- 42 **Impressum**