

INHALT / TABLE OF CONTENTS

ÜBERSICHTSARBEIT / REVIEW ARTICLE

M. Alkilzy, F. Alhaddad Alhamoui, M. Takriti, J. Schmoeckel, Ch. H. Splieth
Lachgassedierung in der Kinderzahnheilkunde
Inhalative sedation with nitrous oxide in pediatric dentistry **10**

R. Steffen, N. Krämer
Therapie bei der Molaren-Inzisiven-Hypomolarisation (MIH)
Eignen sich restaurative Behandlungskonzepte für die Anwendung der MIH?
Dental treatment in children with Molar Incisor Hypomineralisation (MIH)
Do restorative treatment management systems bring benefit with the therapie of MIH? **17**

S. Feierabend
Anomalien der Zähne, des Gesichtes und des Schädels – genetische Grundlagen und gegenwärtige Forschung
Anomalies of teeth, face and head – the genetic basis and recent research **26**

FALLBERICHT / CASE REPORT

N. Schulz-Weidner, S. Amend, N. Krämer
Dentinogenesis imperfecta Typ 1 und 2 – Fallberichte zur oralen Rehabilitation im Milchgebiss
Dentinogenesis imperfecta Typ 1 and 2 – case reports about oral rehabilitation in primary teeth **32**

BERICHTE AUS DEN GESELLSCHAFTEN / INFORMATION OF THE SOCIETIES

Ch. H. Splieth
DGKiZ-News: Neues aus der Deutschen Gesellschaft für Kinderzahnheilkunde **4**

S. Bertzbach, A. Kant, Ch. H. Splieth
Zertifizierung der Lachgasanwendung durch die DGKiZ Richtlinien und Anforderungen **6**

NACHRUF / OBITUARY

Nachruf Dr. Leonore Kleeberg **3**

ZEITSCHRIFTENREFERAT / ABSTRACT

E. Hellwig
Natriumfluorid inhibiert Matrix-Metalloproteinasen
Sodium Fluoride inhibits MMP-2 and MMP-9 **9**

NOTIZEN / NOTES

Tag der Zahngesundheit 2014
Gesund beginnt im Mund – ein Herz für Zähne **36**

Editorial / Editorial 1

Tagungskalender / Meetings 7

Bücher / Books 16

Industrie und Handel / Industry and Trade 38

Impressum / Imprint 40

Online „blättern“ im ePaper der Oralprophylaxe & Kinderzahnheilkunde

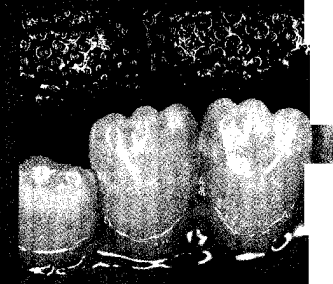
Auf www.zahnheilkunde.de finden Sie ab sofort das ePaper der aktuellen Ausgabe rechts im Menüpunkt ePaper der Zeitschrift.



Titelbildhinweis:



Foto: Mit freundlicher Genehmigung der Eltern.



Unterkieferfront eines 8-jährigen Patienten mit Verdacht auf Witkop-Syndrom.

Beitrag S. Feierabend, Seite 26
Foto: S. Feierabend