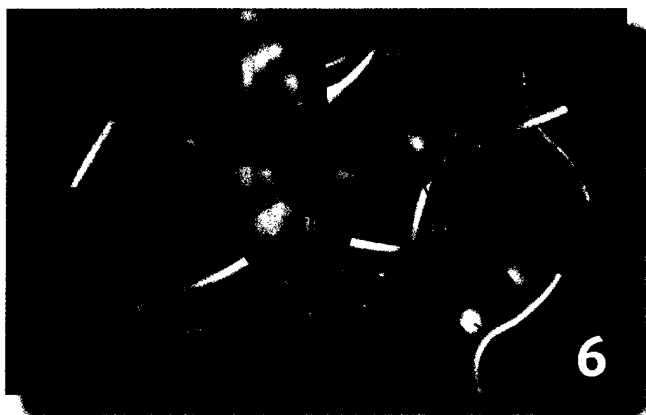


© Fraunhofer IZI



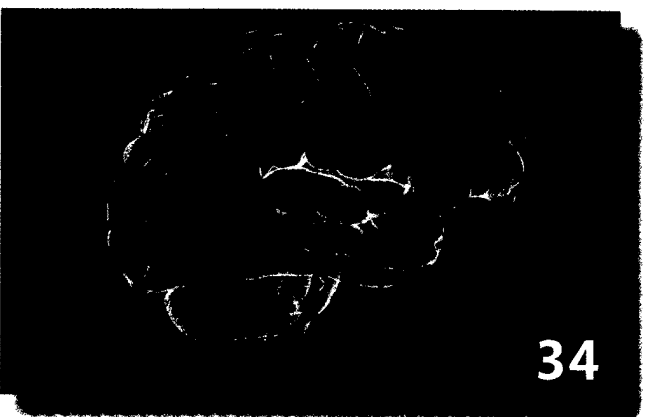
Der Parodontose-Erreger ist weitaus gefährlicher als gemeinhin angenommen. Selbst mit Alzheimer wird er inzwischen in Verbindung gebracht.

© Sid Mossdel; <https://creativecommons.org/licenses/by/2.0/>; Ausschnitt



Im zweiten Teil des Beitrages über Diagnostische Pfade in der Toxikologie geht es um konkrete Toxidrome mit Fallbeispielen.

© fotolia



Das Fallbeispiel „Peripher vestibuläre oder zentrale Ursache des Schwindels?“ schildert einen Fall aus der HNO-Ambulanz.

## Eingangs

6 Forschung

8 Industrie

## Fachbeiträge

### Labordiagnostik

10 Die Haarzellenleukämie und ihre Variante

### Labordiagnostik

14 Diagnostische Pfade in der Toxikologie (Teil 2)

### Radiologische Diagnostik

23 Tumoröse Veränderungen: Osteoplastische Metastasen

### Hämatologie

28 Erythrozytenmorphologie im Blutausschlag (Teil 1) - Größe, Farbe, Form und Lagerung

### Qualitätsmanagement

30 Reduktion postoperativer Komplikationen: Wird die chirurgische Checkliste der WHO im Klinikalltag zuverlässig umgesetzt?

### Let's say it in English


32 Facts about Ebola

### Neurologie

34 Peripher vestibuläre oder zentrale Ursache des Schwindels? - Ein Fallbeispiel

### Qualitätsmanagement

37 Neufassung RiliBÄK 2008



Titelbild:

**Boletus satanas**

© GLJIVARSKO DRUSTVO NIS;  
<https://creativecommons.org/licenses/by/2.0/>; Ausschnitt

**DVTA Service**

- 43 Berufspolitik
- 47 Neues aus der Rechtsprechstunde
- 48 Ansprechpartner
- 50 Neue Mitglieder
- 51 Termine
- 52 Top-Termine
- 55 Berichte

**MTA-Welt**

**Treffen**

- 57 Pilzsymposium am 19./20. September 2014 in Essen
- 59 Bericht Standdienst DGHM 05.10 - 08.10.2014 im Kongress-Center Dresden
- 60 2. Marie-Kundt-Preis an Doreen May verliehen
- 61 Erster DKLM mit interessanten Veranstaltungen
- 64 Am Puls der Zeit: Schule für medizinisch-technische Assistenten (MTA) am Klinikum Frankfurt Höchst feierte 50-jähriges Jubiläum

**Forum**

- 62 Rückblick auf die „Tage der Funktion“

**Dialog**

- 66 Ausstellung „Radiologie im Nationalsozialismus“

**Bildung**

- 68 Das Voranschreiten der Technik in der Medizin: Die Ausweitung des Tätigkeitsfeldes der MTRA

**Gewusst**

- 71 Ádám Politzer - ein Pionier der Ohrenheilkunde
- 73 Testen Sie Ihr medizinisches Vokabular

**Stellenmarkt**

- 75 Stellenangebote
- 97 Unterricht
- 98 Stellengesuche


**Von Haus aus**

- 3 Editorial
- 3. US Impressum

**DVTA SERVICE**


43

Der DVTA setzt sich für die Reversion der Schließung von MTA-Schulen ein, um die Fachkräftesicherung zu erreichen.



© Michael Wolf

Zum ersten Mal wurde im September auf dem Deutschen Kongress der Laboratoriumsmedizin in Mannheim der Margot-Schumann-Preis verliehen. Der erste Preis ging an Anita Läsch.



© DRG

Die Ausstellung „Radiologie im Nationalsozialismus“ dokumentiert mit 24 Schautafeln und Medienstationen, inwiefern Strahlentherapeuten und Radiologen im nationalsozialistischen Deutschland Teil verbrecherischer Aktionen waren.