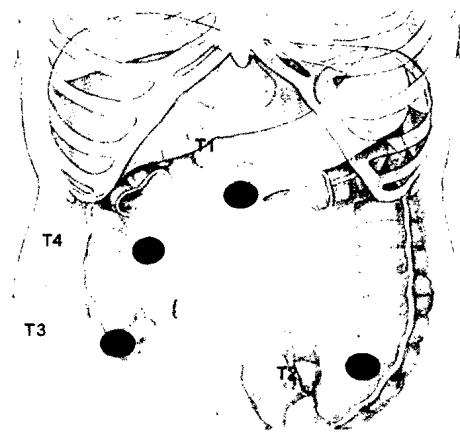
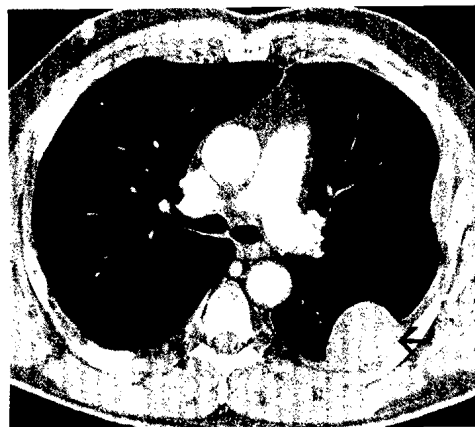

Minimal-invasive Chirurgie des
Kolorektalkarzinoms.

► S. 539



Nierenzellkarzinom: Bildgebung.

► S. 562



Aderhautmelanom: Klinik und Therapie.

► S. 583

NEWS

- 524-526 Europäischer Krebskongress 2013**
Zielgerichtete NSCLC-Therapie mit Afatinib und Nintedanib ■ Marine Anti-Tumor-Substanzen: Überzeugende Ergebnisse bei Sarkom und Ovarialkarzinom ■ Strategische Optionen bei triple-negativen und anderen HER-2-negativen Mammakarzinomen
- 528-536 Jahrestagung der DGHO 2013**
mCRC: Analyse der FIRE-3-Studie setzt neue therapeutische Überlegungen in Gang ■ **Supportivtherapie:** Emetogenität und mögliche Nebenwirkungen im Vorfeld richtig beurteilen und behandeln ■ **CML:** Von der Chronifizierung zur Heilung? ■ **Indolente Lymphome und Multiples Myelom:** Bendamustin – attraktiver Kombinationspartner in der Therapie indolenter Lymphome und des Multiplen Myeloms ■ Je tiefer die Remission, um so besser das Überleben ■ Weitere Behandlungsoption für das rezidierte/refraktäre Multiple Myelom und MDS ■ **Follikuläres Lymphom:** Rituximab subkutan – spart Zeit, Ressourcen und Kosten ■ **Biotechnologie:** Fortschritte in der Onkologischen Biotechnologie und ihre Konsequenzen für die Patienten ■ **mRCC:** Daten aus der Praxis bestätigen Everolimus in der Secondline ■ **GIST:** Potential von Sunitinib voll ausschöpfen

522

KOLOREKTALKARZINOM

- 539-545 Metastasiertes Kolorektalkarzinom: Überlebenszeitgewinne durch den Einsatz molekular gezielter Substanzen**
D. Gencer, R.-D. Hofheinz, III. Medizinische Klinik und TagesTherapieZentrum, Universitätsmedizin Mannheim.
- 546-559 Minimal-invasive Chirurgie des Kolonkarzinoms – state of the art**
T. Müller, C. Späth, U. Nitsche, M. Maak, J. Kleeff, D. Wilhelm, F.G. Bader, Klinikum rechts der Isar, TU München.

NIERENZELLKARZINOM

- 562-571 Bildgebung des mRCC im Zeitalter der „Targeted Therapies“ – ist RECIST noch aktuell?**
S. Rheinheimer, A. H. Mahnken, Klinik für Diagnostische und Interventionelle Radiologie, Universitätsklinikum Marburg.

- 572-576 Moderne sonographische Bildgebung der Niere**
D.-A. Clevert, Institut für Klinische Radiologie, Klinikum Großhadern, Universitätsklinik der LMU München, M. Staehler, Urologische Klinik und Poliklinik, Klinikum der LMU München – Campus Großhadern, München.
- 579-582 Biopsie kleiner Nierentumore**
M. Siebels, Gemeinschaftspraxis Urologie Pasing, C. Doehn, Urologikum Lübeck.

FORTBILDUNG

- 583-586 Malignes Melanom der Aderhaut – Klinik und Therapie**
Kirsten H. Eibl-Lindner, Augenklinik der LMU München.

INTERVIEW

- 560-561 Metastasiertes Kolorektalkarzinom: Welche Faktoren bestimmen die Therapie?**
Interview mit Prof. Dr. Dirk Arnold, Klinik für Tumorbiologie, Freiburg.
- 589 Fortgeschrittenes, nicht-plattenepitheliales NSCLC: AVAPERL – Erhaltungstherapie mit Pemetrexed und Bevacizumab**
Interview mit Dr. Andreas Jakob, Ortenau Klinikum Offenburg-Gengenbach.

PHARMAFORUM

- 590 Renaissance der Tumorimmuntherapie des malignen Melanoms**
Ipilimumab – Chance auf Langzeitüberleben

KONGRESSBERICHTE

- 591-595 Standard und Perspektiven in Diagnostik und Therapie des fortgeschrittenen malignen Melanoms**
■ Renale Komplikationen bei tuberöser Sklerose – Everolimus: Erste zugelassene Pharmakotherapie
■ Neuroendokrine Neoplasien: Früher Behandlungsbeginn mit Octreotid LAR empfehlenswert ■ CLL: GA101 verlängert progressionsfreies Überleben

NACHRICHTEN

- 596-597 Aktuelles & Online**