

Inhalt

ANDROLOGIE

- 40_Endokrine Veränderungen als Reaktion auf sportliches Training
- 46_Adipokine, veränderte Sexualhormonspiegel und metabolische Störungen
- 46_Jo-jo-Effekt bei Männern mit metabolischem Syndrom
- 47_Testosteronausgleich bei HIV-Patienten mit Gewichtsverlust
- 48_Ergebnisse der DGMG-Aufklärungskampagne
- 50_ED und Gefäßpathologie bei Patienten mit systemischer Sklerose
- 50_Chronischer Parodontitis und ED bei jungen Männern
- 51_ED und kardiovaskuläre Risiken
- 52_Neuer Behandlungsansatz bei Nichtansprechen auf PDE5-Inhibitoren

UROLOGIE / URO-ONKOLOGIE

- 54_Perineale Fusionsbiopsie – erweiterte Prostatakarzinomdiagnostik
 - 56_PCa:Testosteronsubstitution nach Strahlentherapie?
 - 56_Prädiktoren für Fehlschlagen medikamentöser Therapien von LUTS
 - 57_Chronische Nierenkrankheit und endokrine Funktionsstörungen
 - 58_Blasensteine bei Patienten mit Harnstau
 - 58_Harnsteinzusammensetzung bei Patienten mit Gicht und Urolithiasis
 - 59_Detrusorhypoaktivität nach radikaler Prostatektomie
 - 59_HPVI-Infektion bei asymptomatischen Jungen
 - 60_Metabolisches Syndrom, intraprostatiche Entzündung und BPH-Progression
 - 60_LUTS und Depressionen
- Urothelkrebs**
- 61_Gemcitabin und Carboplatin bei Zusatz von Bevacizumab
 - 61_Prognostische Risikoeinstufung nach radikaler Zystektomie

Prostatakrebs

- 62_Risikostratifizierung von Prostatakrebs-Patienten
- 62_Niedriges Baseline-PSA mit größerem Überlebensvorteil bei Sipuleucel-T-Therapie assoziiert

Nierenzellkarzinom

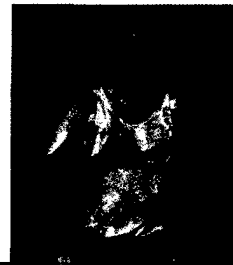
- 63_Adjuvant Sunitinib nach zytoreduktiver Nephrektomie – oder besser umgekehrt?
- 63_C-reaktives Protein als unabhängiger prognostischer Faktor für krankheitsfreies Überleben

Mit Recht an Ihrer Seite

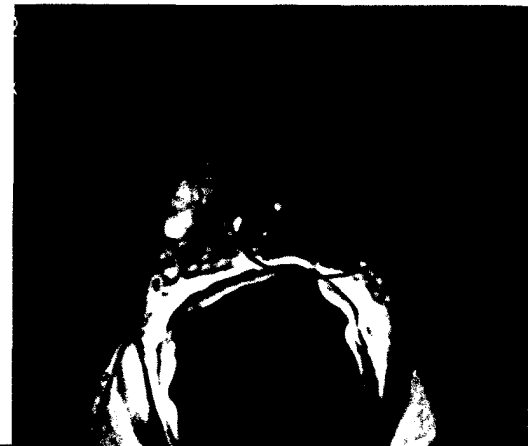- 64_Bringt das Patientenrechtegesetz wirklich Neues?

Pharmainformationen

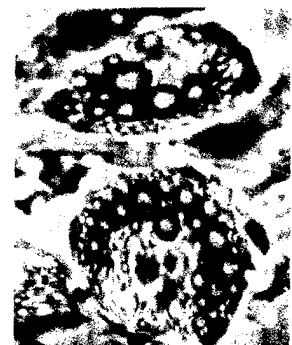- 66_Ejaculatio praecox: Effektive Therapie mit Dapoxetin
- 67_AXIS-Studie
- 68_MUSE®: Option zur Verbesserung der Erektionsfähigkeit
- 69_Induratio penis plastica: Gezieltes Screening bringt Licht ins Dunkel
- 69_Botox® jetzt zur Behandlung der überaktiven Blase
- 70_BPH: Kombinationstherapie als wirksame Therapieoption
- 71_Impressum



40_Endokrine Veränderungen als Reaktion auf sportliches Training



54_Perineale Fusionsbiopsie – eine erweiterte Prostatakarzinomdiagnostik



Titelbild: Fettzellen