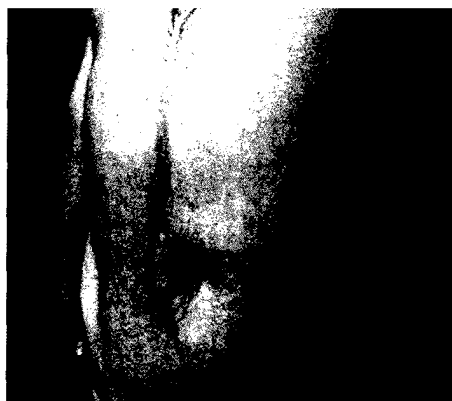

Gastroenterologie

van Nood E et al.: Duodenal infusion of donor feces for recurrent Clostridium difficile. N Engl J Med 368 (2013) 407-415

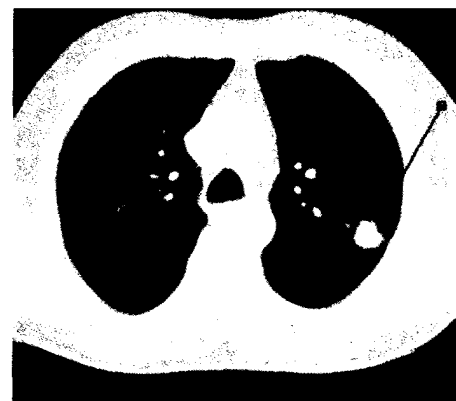
17



Schmerz

Haroutiunian S et al.: The neuropathic component in persistent postsurgical pain: A systematic literature review. Pain 154 (2013) 95-102

6



Onkologie

Bach PB et al.: Benefits and harms of CT screening for lung cancer. A systematic review. JAMA 307 (2012) 2418-2429

22

DIE DRITTE SEITE

Muskelstärke: Leben Bodybuilder länger?
 Depression: folgenschwere Diskriminierung
 Empathie: Mitfühlen heilt

SCHWERPUNKT SCHMERZ

CME: Daten aus 281 Studien zu elf Eingriffstypen – Dauerschmerzen nach OPs:
 Wie oft spielt Neuropathie mit?
 Mesenterial-Ischämie: Stenting gegen Bauchschmerzen
 Rückenschmerzen:
 wirksamer Ansatz an der muskulären Komponente
 Schmerz nach Apoplexie: neues Target für tiefe Hirnstimulation
 CME: Oft ist eine Subarachnoidalblutung die Ursache – Notfall „Thunderclap Headache“
 Idiopathischer Schmerz: eine Art Autoimmunkrankheit
 Chronische Schmerzen:
 Der Operateur muss sich darauf einstellen

KARDIOLOGIE

CME: Teil 2: Differenzialdiagnose und Therapieoptionen – Supraventrikuläre Tachykardien Schritt für Schritt einordnen
 Hypertrophe Kardiomyopathie:
 mit Alkohol das Septum schrumpfen
 CAVE: Arzneikombinationen – das Herz geschützt, die Nieren gefährdet
 Herzinfarkt-Risiko: tödliches Klima

STOFFWECHSEL

CME: Teil 1: Symptome und erste Laborwerte – Vitamin-B₁₂-Mangel:
 Erkennen wie bestätigen kann schwierig sein

DIABETES

Kritische Bein-Ischämie:
 endovaskuläre Methoden auf dem Vormarsch
 Typ-1-Diabetes: Pankreas-Transplantation bewährt sich
 Typ-2-Diabetes:
 Nierenschaden ohne Proteinurie ist ziemlich häufig

KHK bei Diabetikern: 5
 Mehrgefäßerkrankung – wie rekanalisieren? 16
 Insulindetemir zu Liraglutid: 5
 geringes Hypoglykämierisiko, gewichtsneutral 16

GASTROENTEROLOGIE

Clostridien-Enteritis: die etwas andere Transplantation 17
 Nekrotisierende Pankreatitis: 17
 Die endoskopische Drainage hat Vorteile 17
 Familiäre Diarrhö: 8
 ein Gen-Befund und pathophysiologische Einsichten 17

ATEMWEGE

Chronisch-obstruktive Lungenerkrankung: 8
 Sind die Patienten zu dumm ...? 18
 Ambulant erworbene Pneumonie: 10
 ein simpler Indikator der Prognose 18

54TH ASH ANNUAL MEETING, ATLANTA

Neue Studiendaten zu hämatologischen Neoplasien 20

ONKOLOGIE

Bronchialkarzinom: Licht und Schatten des CT-Screenings 22
 Metastasiertes kolorektales Karzinom: 13
 antiangiogene Substanz mit Dreifach-Wirkansatz 22
 Anaplastisches Lymphom: 13
 eine atypische Manifestation 23
 Krebsrisiko: Hemmen Statine die maligne Proliferation? 13 23

14

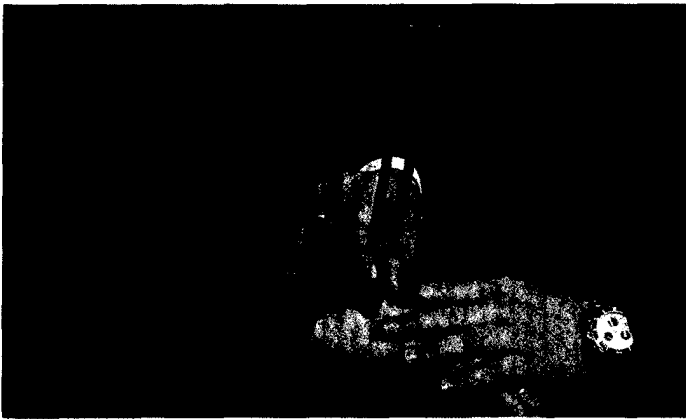
DAS BEDEUTEN DIE SYMBOLE AM ANFANG DER QUELLE:

A	Anwendungsbeobachtung	M	Metaanalyse
C	Fall-Kontroll-Studie	R	Randomisiert-kontrollierte Studie
F	Fallbericht	S	Sonstige Studienarten
K	Kohortenstudie	U	Übersicht

15

15

15



Stoffwechsel

Stabler SP: Vitamin B₁₂ deficiency.
N Engl J Med 368 (2013) 149-160

14

Vorsorgeuntersuchungen: Der Nutzen kommt eines späten Tages	24
Pankreaskarzinom: Mistelextrakt kann Überlebenszeit verlängern	24

BEWEGUNGSAPPARAT

CME: Es geht nicht ohne Implantat-Register – „Neue“ Hüftgelenke: Der Bedarf wächst ständig	25
Akute Knieverletzung: Durchblick mit MRI	26
Leistungs- und Breitensport: mit natürlichem Antiphlogistikum gegen Sportverletzungen	26

CHIRURGIE

Schnittwunde in der Sprechstunde: systematisch das Richtige tun	27
Katastrophe im OP-Saal: systematisch die Krise meistern	27

NOTFALLMEDIZIN

Dyspnoe, Hypoxämie: Sauerstoff ist ein Medikament	28
Traumatische Blutungen: Tranexamsäure-Gabe sollte Routine sein!	28

DER GASTKOMMENTAR

KBV-Referendum zum Systemausstieg: Friede, Freude, Seligkeit unter Vertragsärzten ...	29
--	----

IM FOKUS	16
STENO	24
Forschung & Entwicklung	22
SITE-SEEING	18
Bestellcoupon	28
Impressum	27
Für die Praxis	30
CME Zertifizierte Fortbildung: der Fragebogen	31