

# Inhalt

- 8 Hüftendoprothetik**  
Implantatversagen: Revisionsrisiko bei Frauen höher



Bild: ©goodshoot – Symbolbild

Bei Frauen versagt eine Hüftendoprothese häufiger als bei Männern. (S. 8)

- 9 Antikoagulation nach Gelenkersatzoperationen**  
Thromboseprophylaxe mit Rivaroxaban bietet Vorteile im klinischen Alltag

- 10 Tendinopathie der Achillessehne**  
Exzentrisches Wadentraining plus Eigenblutbehandlung sinnvoll?



Bild: Cassel M, Weber J, Mayer F. Orthopädie und Unfallchirurgie up2date; 2012; 167-183

Profitieren Patienten mit Achillessehnentendinopathie zusätzlich zum Wadentraining von einer Eigenblutbehandlung? (S. 10)

- 12 Patellofemorales Schmerzsyndrom**  
Welche Faktoren weisen auf einen ungünstigen Verlauf hin?

- 14 Endoprothetik**  
Schutz vor postoperativer Wundinfektion ist möglich

- 16 Handdiagnostik**  
Funktionelle Einschränkungen der Hand präzise messbar

- 17 Chronische Kreuzschmerzen**  
Patienten aktiver nach kognitiver Behandlung

- 18 Osteoporose**  
Aufbruchsstimmung für ein multidisziplinäres Frakturmanagement

- 20 Schulterverletzung**  
SLAP-Läsion: Arthroskopie erfolgreicher bei jüngeren Patienten

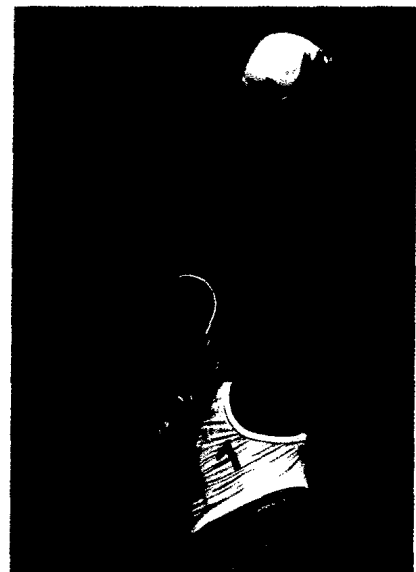

Bild: ©Fotolia / Alvaro German Villela – Symbolbild

Die Arthroskopie zeigt bei SLAP-Läsionen gute Behandlungserfolge. (S. 20)

- 22 Orthopädische Radiologie**  
Digitales Röntgen – sportlich unterwegs
- 24 Knieorthesen**  
Compliancestark für die erfolgreiche Therapie
- 24 Osteoarthritis**  
Bewegungsprogramme gegen Arthrose-Schmerz

Fortsetzung Inhaltsverzeichnis S. 6

- Schmerztherapie**  
**26** Schmerzpflaster auch in 2er-Packung erhältlich
- Polytrauma**  
**26** Ganzkörper-CT erhöht Überlebensrate auch bei Kreislaufschock
- Tennisellenbogen**  
**28** Mehr Rückfälle mit Kortikosteroiden



Bild: © ccvision

Beim Tennisellenbogen führen Kortikosteroide zu höheren Rezidivraten als Placebo. (S. 28)

- Chronische Schmerzen**  
**29** Die Aktivität steigern, den Teufelskreis durchbrechen
- Interview mit Dr. Hermann Schwarz**  
**30** Aktualisierte DVO-Leitlinie ante portas: Der Stellenwert von Denosumab
- Kreuzbandrekonstruktion**  
**31** Transplantatvorspannung nicht entscheidend
- Endoprothetik**  
**32** EPICAL™-Oberfläche verbessert Einheilung von Implantaten
- Kreuzbandriss**  
**32** Frühe Operation nicht unbedingt notwendig
- Lumboischialgie**  
**33** Sind wiederholte MRT-Untersuchungen sinnvoll?
- Stabilorthesen**  
**33** Sicherer Halt für die Schulter

## Schleudertrauma

- 34** „Aktive“ Therapie statt Halskrause



Bild: © Ojo Images / F1 online

Kommt es zu einem Schleudertrauma, sollten Patienten möglichst frühzeitig „aktive“ Therapieangebote erhalten. (S. 34)

- Sprunggelenkorthese**  
**37** Neue Orthese mit der Note „gut“ bewertet
- Schmerz**  
**38** Kalzium macht Nervenzellen chronisch schmerzempfindlich
- Osteoporose**  
**39** Knochenabbau und -aufbau von einem Rezeptor gesteuert




Bild: Ruchholtz S, Wirtz DC. Orthopädie und Unfallchirurgie essentials. Stuttgart: Thieme; 2013

Neuer Ansatzpunkt für eine Osteoporose-Therapie identifiziert. (S. 39)