

# Laryngo-Rhino-Otologie

September 2012 · Seite 545–608 · 91. Jahrgang

9 · 2012

---

546 **Referiert und diskutiert**

---

**Übersicht | Review**

- 550 Periphere Hörstörungen und Spracherwerb  
Hearing Impairment and Language Development  
*R. Reiter, A. Pickhard, S. Brosch*

---

**Editorial | Editorial**

- 560 Kommentar der Schriftleitung  
Editor's Comment  
*G. Rettinger*

---

**Originalien | Original Papers**

- 561 Sialendoskopie – Lernkurve und Verbreitung in deutschen HNO-Kliniken  
Sialendoscopy – Learning Curve and Nation-wide Survey in German ENT-departments  
*T. Kroll, M. Finkensieper, H. Hauk, O. Guntinas-Lichius, C. Wittekindt*



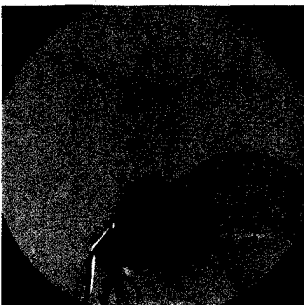
- 566 Mastoidhöhlenobliteration mit einem hochporösen Knochenaufbaumaterial (NanoBone®) und Conchaknorpel  
Mastoid Obliteration with a Highly Porous Bone Grafting Material in Combination with Cartilage  
*C. Punke, W. Goetz, T. Just, H.-W. Pau*

- 571 Zur Verlässlichkeit hirnstammaudiometrischer Hörschwellenbestimmungen  
On the Reliability of Brainstem Electric Response Audiometry (BERA)  
*C. Renne, A. Olthoff*

---

**Der interessante Fall | Cases of Interest**

- 577 Dysphagie und Globusgefühl bei einer jungen Frau  
Dysphagia and Globus Sensation in a Young Woman  
*C. Mozet, K. Schwabe, M. Fischer, U. Quaeschling, T. Lincke, A. Dietz*



---

**Gutachten + Recht | From the Expert Office**

- 581 Aus der Gutachtenpraxis: Hörgeräteversorgung nach der neuen Königsteiner Empfehlung (2012)  
From the Expert's Office: Hearing aid according to the new Königsteiner Empfehlung (2012)  
*T. Brusis*

# Laryngo-Rhino-Otologie

September 2012 · Seite 545–608 · 91. Jahrgang



---

585	<b>CME-Fortbildung   Continuing Medical Education</b> Diagnostik und Therapie von frontobasalen Liquorfisteln Diagnosis and Treatment of Frontobasal Cerebrospinal Fluid Fistulas <i>V. Hertel, B. Schick</i>
598	<b>Facharztfragen</b>
599	<b>Operative Techniken</b> <b>Tympanoplastik</b> <b>– Kettenkonstruktion</b>
604	<b>Impressum</b>
605	<b>Kongresse</b>
559	<b>Buchbesprechung</b>