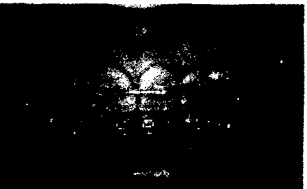
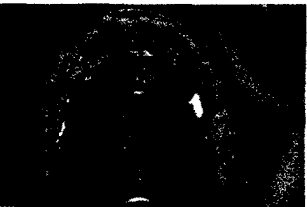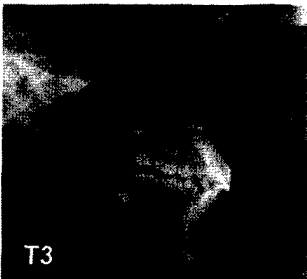

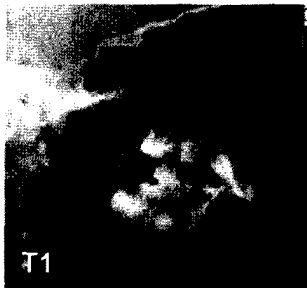
# Informationen aus Orthodontie & Kieferorthopädie

September 2012 · Seite 149–238 · 44. Jahrgang

3 · 2012



149	<b>Editorial</b>
	<b>Originalarbeiten und systematische Übersichten</b>
151	Korrektur der Kl.-II-Bisslage mit dem Bionator: skeletale und dento-alveoläre Veränderungen – eine kephalometrische Langzeitstudie <i>Correction of a Class II Malocclusion with the Bionator: Skeletal and Dentoalveolar Effects – A Cephalometric Long-Term Study</i> <i>I. M. Rudzki, A. Euba, R. Noachtar, B. Stenmans, I. Reiter, R. Coler</i>
163	Einsatz von Doppelvorschubplatten (DVP) bei funktionskieferorthopädischer Behandlung <i>Use of Jumping-the-Bite Appliances during Functional Orthodontic Treatment</i> <i>J. Lisson</i>
173	Das Behandlungsspektrum der Herbst-Apparatur im Verlauf von 3 Jahrzehnten – eine Literaturübersicht <i>Herbst-Appliance Treatment Spectrum during 3 Decades – A Literature Review</i> <i>J. Hourfar, B. Ludwig, S. Ruf</i>
183	Festsitzende Behandlungsapparaturen zur Therapie der Distalbisslage – Eine Literaturübersicht <i>Fixed Treatment of Retroposition of the Mandible – A Literature Review</i> <i>J. Hourfar, B. Ludwig, S. Ruf, G. Kinzinger, J. Lisson</i>
193	Einfluss des Herbstscharniers auf den nasopharyngealen Raum <i>Influence of the Herbst Appliance on the Nasopharyngeal Airway Space</i> <i>F. Richter, U. Richter</i>
199	Die initiale Phase der Mesialisierung eines unteren Molaren in einem patientenbezogenen Finite-Elemente-Modell <i>The Initial Phase of Mesialization of a Lower Molar in a Patient-Oriented Finite Element Model</i> <i>B. Ludwig, A. Geringer, B. Glasl, S. Diebels, J. Lisson, T. Lietz</i>
	<b>Fallberichte</b>
207	Chirurgische Korrektur der Unterkiefer-Rücklage – Differenzialdiagnostische Aspekte anhand eines Fallbeispiels <i>Surgical Correction of Retroposition of the Mandible – Alternative Treatment Options and Case Presentation</i> <i>J. Hourfar, B. Ludwig, B. Glasl, G. Kinzinger, J. Lisson</i>
219	Korrektur der unilateralen Distalbisslage ohne chirurgische Intervention <i>Correction of a Unilateral Distal Bite without Surgical Intervention</i> <i>A. Sabbagh</i>
	<b>Originalarbeiten und systematische Übersichten</b>
225	Der BioBiteCorrector® – eine modernisierte Herbst-Apparatur <i>The BioBiteCorrector® – A Modernized Herbst Appliance</i> <i>E. Pasin</i>
	<b>Leser fragen – Experten antworten</b>
232	Kofferdam in der Kieferorthopädie <i>Rubber Dam Isolation in Orthodontics</i> <i>J. Hourfar, B. Ludwig</i>
235	<b>Fortbildung</b>
236	<b>Informationen aus der Industrie</b>
238	<b>Impressum</b>