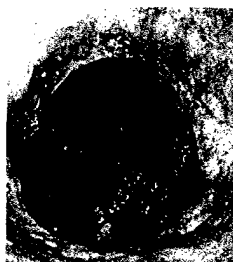


Endo-Praxis

Zeitschrift für Endoskopiepersonal

August 2012 • Seite 89–132 • 28. Jahrgang

3 · 2012



Auflösung zum Titelbild:
Zustand nach abdominothorakaler Ösophagusresektion. Mit Bildung eines Schlauchmagens und Anlage einer Feinnadel-Katheterjejunostomie.
Quelle: Alena Ludvik, Endoskopie, Nordwestkrankenhaus Frankfurt (Chefarzt: Prof. S. Rossol)

-
- Editorial**
- 93 Sedierung in der Endoskopie – aktualisierte Stellungnahme 2012 und ihre Konsequenzen?
S. Rossol
-
- Neue Behandlungsmethoden**
- 94 Perorale endoskopische Myotomie der ösophagealen Achalasie
T. Toermer, B. Schumacher, H. Neuhaus
-
- Originalia**
- 100 Marketing in der Endoskopie
U. Maus
- 104 DRG-Katalog 2012: Welche Vergütung bekommt ein Krankenhaus für endoskopische Leistungen und Produkte?
R. Ujlaky
- 111 Qualitätsmanagement in der Endoskopie
U. Beilenhoff
-
- Aktuelles**
- 118 Der besondere Fall: Schlangenhaut und Sternenhimmel: Die Pseudomelanosis coli
- 120 Aus Klinik & Praxis: Sturzprophylaxe in der Endoskopie
- 123 Berufspolitik & Management: Umfrage zur Patientensicherheit, Broschüre bewertet Skill Mix im Krankenhaus
-
- Standard**
- 125 Perkutane endoskopische Gastrostomie (PEG) – Teil 4: Ernährungssonden
-
- Neues von den Fachgesellschaften**
- 127 DEGEA: DEGEA-Herbstkongress, Endoskopiefortbildung in Bamberg, DEGEA-Stipendien, Erstes Deutsch-Schweizerisches Seminar
- 128 SVEP-ASPE: Kongress in Interlaken
- 129 ESGENA: ESGENA-Kongress in Amsterdam
-
- 130 Medizin & Markt**
-
- 131 Termine**
-
- Impressum**
auf der dritten Umschlagseite

Titelbild: Schünke M, Schulte E, Schumacher U. Prometheus. LernAtlas der Anatomie. Hals und innere Organe. Illustrationen von M. Voll und K. Wesker. 1. Aufl. Stuttgart: Thieme; 2005