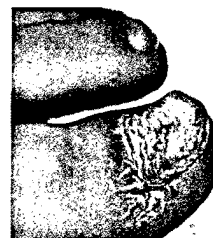


### Editorial

- 1 **Nagelpathologen: Lebensqualität ist oft stark beeinträchtigt**  
Dr. med. Siegfried Borelli, Zürich

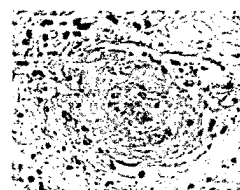
### Fortbildung

- 4 **Tumoren des Nagelapparates und angrenzender Strukturen – Endgliedschwellungen: Differentialdiagnose ist anspruchsvoll**  
Prof. Dr. med. Stephan Lautenschlager, Zürich
- 9 **Nagelpsoriasis – Häufigste klinische Zeichen: Tüpfel, Grübchen, Ölflecken und Onycholyse**  
Prof. Dr. med. Eckart Haneke, Bern u. Freiburg i. Br.
- 14 **Nagelpathologien bei Kindern: Nagelveränderungen im Kindesalter – harmlos oder doch nicht**  
Dr. med. Martin Theiler, Dr. med. Lisa Weibel, Zürich



### Übersicht

- 18 **Sonnenschutz im aktuellen Licht: Verändert sich die UV-Empfindlichkeit mit der Tageszeit?**  
Dr. Bernard Gabard, Basel
- 23 **Sehr schmerzhaft und schwer zu behandeln: Livedovaskulopathie**  
Dr. med. Isabelle Luchsinger, Prof. Dr. med. Jürg Hafner, Zürich



### Ästhetische Dermatologie

- 27 **Neues und Bekanntes zur Cellulite: Je mehr Muskulatur, desto weniger Cellulite**  
Dr. med. Begttina Rümmelein, Kilchberg, Christoph Zindel, Maienfeld



### Weitere Rubriken

- 22 Quiz
- 31 Pharma Journal
- 32 Branchen News
- 7 Impressum