



# JDDDG



Journal der Deutschen Dermatologischen Gesellschaft  
*Journal of the German Society of Dermatology*

Editorial

Swen M. John, Michael P. Schön

**Berufsdermatologie: Gratulation zum Etappensieg**

291

CME-Artikel

Thomas L. Diepgen

**Berufsbedingte Hauterkrankungen**

Occupational skin diseases

297

Review

Elisabeth Livingstone, Lisa Zimmer, Julia Vaubel, Dirk Schadendorf

**Aktuelle Fortschritte und Ausblicke in der Therapie  
des metastasierten Melanoms**

Current advances and perspectives in the treatment of advanced melanoma

319

Minireview

Gunnar Wagner, Michael Max Sachse

**Kongenitale Großzehennageldystrophie**

Congenital malalignment of the big toe nail

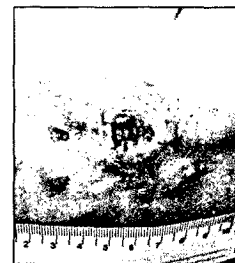
326

Originalarbeiten

Nina Booken, Sergij Goerd, Claus-Detlev Klemke

**Klinisches Spektrum kutaner CD30-positiver anaplastisch großzelliger  
Lymphome: Analyse des Mannheimer Lymphomregisters**

Clinical spectrum of primary cutaneous CD30-positive anaplastic  
large cell lymphoma: an analysis of the Mannheim Cutaneous  
Lymphoma Registry



331

Karsten Weller, Kristina Viehmann, Matthias Bräutigam, Karoline Krause,  
Frank Siebenhaar, Torsten Zuberbier, Marcus Maurer

**Kostenintensiv, zeitaufwendig, problematisch? – Die Betreuung von  
Urtikariapatienten aus der Perspektive niedergelassener Ärzte**

Cost-intensive, time-consuming, problematical? – How physicians  
in private practice experience the care of urticaria patients

341

Waltraud Anemüller, Andreas Recke, Christopher Altgassen, Katharina Kelling

**Aufbau einer interdisziplinären Vulvasprechstunde**

Interdisciplinary clinic of vulval disorders

350

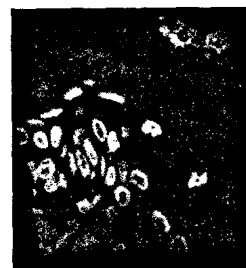
## Correspondence

Anika C. Jahns, Oleg A. Alexeyev

### **Direkte Sichtbarmachung einer graviden**

### **Demodex-Milbe in einer Hautbiopsie**

Direct visualization of a gravid *Demodex* mite  
in human skin biopsy



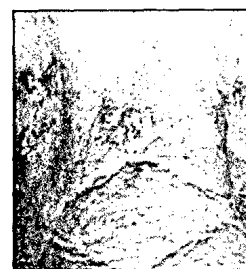358

Melika Behzad, Christiane Michl, Wolfgang Pfützner

### **Multiple eruptive Keratoakanthome im Rahmen**

### **eines myelodysplastischen Syndroms**

Multiple eruptive keratoacanthomas associated  
with myelodysplastic syndrome



359

## Diagnosequiz

Dietrich Abeck

### **Rezidivierende Erytheme im Dammbereich bei**

### **einem 2½-jährigen Jungen**

Recurrent widespread perineal erythema  
in a 2½-year-old boy

361

## Leitlinien

Kristian Reich, Silja Domm, Ulrich Mrowietz

### **Therapie mit Methotrexat in der Dermatologie**

Methotrexate therapy in dermatology

363

## Forum

*Journal-Club*

373

*Nachrufe*

374

*Tagesnotizen*

375

*Buchbesprechungen*

376

*Personalia*

376

*Tagungsberichte*

378

*Arbeitsgemeinschaft Dermatologische Onkologie (ADO)*

379

Kongresskalender

380

## Abbildung auf der Titelseite

Siehe Beitrag *Klinik kutaner anaplastisch-großzelliger T-Zell-Lymphome* auf Seite 331 in diesem Heft.  
Primär kutanes CD30+ großzellig-anaplastisches T-Zell-Lymphom am Unterarm rechts und initiale,  
regionäre Lymphknotenbeteiligung (Immunhistologie mit anti-CD30-Antikörpern).

## Beilagenhinweis

Dieser Ausgabe liegen die „Pharma-Nachrichten“ sowie die „Dermatology News“ bei.  
Wir bitten um freundliche Beachtung.