

**AKTUELLES**

**04** Nachrichten aus Forschung und Praxis

**KONGRESSBERICHT AAD**

**10** „Augenheilkunde interdisziplinär“ – Zur Tagung der 12. AAD  
U. Lüdtke

**PRAXISMANAGEMENT**

**16** Die richtigen Mitarbeiterinnen für die Praxis  
A. Kruse-Keirath

**TAGUNGSBERICHT AMD**

**20** AMD-NETZ NRW e.V.: „Augenheilkunde im Wandel“  
D. Krutki

**SCHWERPUNKT GLAUKOM**

- 24** Veränderungen der Hornhautdicke und des IOD während einer aktiven Uveitis  
C. Heinz, S. Taneri, M. Rösel, A. Heiligenhaus
- 28** Okuläre Hypertension und Primär-chronisches Offenwinkelglaukom  
C. Foja

**MARKTÜBERSICHT**

**32** Tonometer, Perimeter

**FACHBEITRAG NEUROOPHTHALMOLOGIE**

**36** Fortbildung in Neuroophthalmologie  
U. Hennighausen

**UNIVERSITÄTSKLINIK**

**40** Heidelberg: Klassifikation für die Paralympics 2012

**FACHBEITRAG ENDOKRINE ORBITOPATHIE**

**42** Die Rolle von Clathrin in der Pathogenese der EO  
M. Meyer zu Hörste, E. Ströher, U. Berchner-Pfannschmidt, S. Schmitz-Spanke, M. Pink, J. R. Göthert, J. W. Fischer, E. Gulbins, A. K. Eckstein

**FACHBEITRAG PSYCHOSOMATIK**

**46** Psychosomatische Erkrankungen in der Augenarztpraxis  
G. Emmerich

**MEDIZINGESCHICHTE**


**50** Serie Auge und Sehen: Silbernitrat nach Credé  
H.-W. Roth

**AUS DEN UNTERNEHMEN**

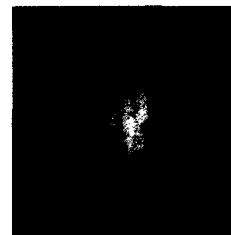**52** Aktuelles zu Branche & Produkten

**STÄNDIGE RUBRIKEN**

- 51** Termine
- 53** Kleinanzeigen
- 26** Inserentenverzeichnis
- 58** Vorschau, Impressum



**Titelbild:**  
Glaukomatöse  
Optikusatrophie  
(Abb.: Prof. Dr. Georg  
Michelson, Univ.-Augenlinik  
Erlangen-Nürnberg)

**SCHWERPUNKT GLAUKOM**

Bei Vorliegen einer akuten anterioren Uveitis ist die Messung des Augeninnendruckes (IOD) auch während der aktiven Entzündung wichtig, um eine eventuelle okuläre Hypertension adäquat behandeln zu können. Eine Studie an der Augenabteilung am

St. Franziskus Hospital in Münster untersuchte die Veränderungen der Hornhautdicke und des Augeninnendruckes während einer aktiven Uveitis. Seite 24

In den letzten Jahrzehnten hat sich das Krankheitsbild des Primär-chronischen Offenwinkelglaukoms (POWG) im Bewusstsein der Augenärzte mehr und mehr aus dem Fokus der allein druckbedingten Erkrankungen herausgelöst. Die meisten dieser Glaukomerkrankungen werden sicher aber auch heute noch am erhöhten Augendruck und an den morphologisch als typisch beschriebenen Papillenveränderungen diagnostiziert. Anhand gültiger Leitlinien und Literaturergebnisse lässt sich das POWG von einer okulären Hypertension (OHT) abgrenzen. Seite 28

**FACHBEITRAG ENDOKRINE ORBIOTOPATHIE**

Die endokrine Orbitopathie ist eine entzündliche fibroproliferative Erkrankung der orbitalen Bindegewebe, die meist mit dem

Morbus Basedow assoziiert ist. Der klinische Phänotyp ist individuell sehr variabel und korreliert mit dem Verlauf der Schilddrüsenerkrankung. Da Orbitafibroblasten an allen pathogenetisch wichtigen Prozessen der endokrinen Orbitopathie aktiv und passiv beteiligt sind, stellen sie ein gutes Ziel für neue Therapiestrategien dar. Clathrin ist ein neu identifiziertes Protein in der Pathogenese der endokrinen Orbitopathie. Seite 42