

Leitthema · Main topic · Review articles

Redaktion: C. Hintschich · H.-W. Meyer-Rüsenberg

Lidchirurgie Blepharoplasty

C. Hintschich · H.-W. Meyer-Rüsenberg

- 429 Lidchirurgie
Blepharoplasty

C. Hintschich

- 430 Ptosischirurgie. Aktuelle Aspekte
Ptosis surgery. Current aspects

H.-W. Meyer-Rüsenberg

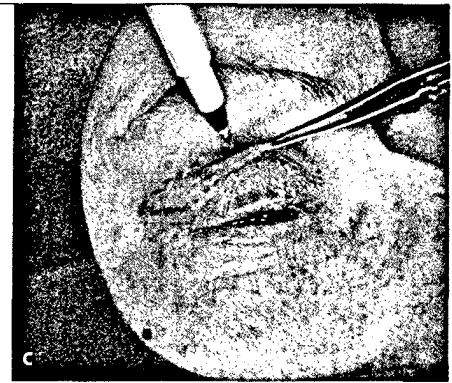
- 438 Blepharoplastik des Ober- und Unterlids.
Strategische Betrachtung der Schnittführung
Blepharoplasty of the upper and lower eyelid.
Strategic considerations for incisions

U. Schaudig · P. Heidari · S. Schumacher

- 443 Ektropium und Entropium des Unterlids. Indikation, Technik und Schlüsselpunkte
„klassischer“ Operationsmethoden
Lower lid entropion and ectropion. Indication, technique and key points of “classical”
surgical methods

S. Pitz · G. Renieri · A. Gericke

- 450 Schlecht heilende Wunden im Periorbitalbereich. Therapeutischer Einsatz von Maden
Poorly healing periorbital wounds. Therapeutic use of maggots



Bei der Oberlidblepharoplastik kann das Ausmaß der Hautresektion mit Pinzetten bestimmt werden ► Seite 438

Originalien · Original articles

B. Koller · T. Neuhann · J. Neuhann

- 454 Ergebnisse nach Boston-Keratoprothese
Results with the Boston keratoprosthesis

S. Briesen · H. Roberts

- 462 Katarakt-Operationsergebnisse durch temporale Kleinschnitttechniken mit und ohne Phakoemulsifikation. Ergebnisse einer prospektiven Studie aus Kenia
Cataract surgery outcomes by temporal small incision techniques with and without phacoemulsification. Results of a prospective study from Kenya

A. Langenbacher · T. Eppig · A. Viestenz · B. Seitz · G. Müllner · U. Schönherr

- 468 Individualisierung der IOL-Konstanten für 2 hydrophobe Intraokularlinsen.
SRK II, SRK/T, Hoffer Q, Holladay 1 und Haigis-Formel
Individualization of IOL constants for two hydrophobic intraocular lenses.
SRK II, SRK/T, Hoffer-Q, Holladay 1 and Haigis formula

R.P. Finger · F.G. Holz

- 474 Versorgung von älteren Menschen mit neovaskulärer altersabhängiger Makuladegeneration
Access to healthcare services for elderly patients with neovascular age-related macular degeneration

Kasuistiken · Case reports

- J. Rosbach · U. Vossmerbaeumer · G. Renieri · N. Pfeiffer · H. Thieme*
479 Osteogenesis imperfecta und Glaukom. Eine Fallbeschreibung
 Osteogenesis imperfecta and glaucoma. A case report
- R. Khoramnia · J.P. Salgado · G.U. Auffarth · S. Schmidt · A. Wegner · K.A. Kobuch · C. Winkler von Mohrenfels*
483 Eintrübung einer hydrophilen Intraokularlinse 4 Jahre nach Kataraktoperation.
 Eine Biomaterialanalyse
 Opacification of a hydrophilic intraocular lens 4 years after cataract surgery.
 A biomaterial analysis

Bild und Fall · Photo essay


- N. Terai · F. Raiskup*
487 Bilaterale Visusminderung bei einem jungen Mann
 Bilateral visual loss in a young male patient
- J. Wessel · L. Holbach*
491 Zweijähriger Patient mit akutem Exophthalmus
 A 2-year-old patient with acute proptosis

Das therapeutische Prinzip · The therapeutic principle

- S. Trauzettel-Klosinski*
496 Visuelles Rehabilitationstraining bei homonymen Gesichtsfeldausfällen
 Visual rehabilitation training for homonymous field defects

CME Zertifizierte Fortbildung · Review articles

- D. Zobor · E. Zrenner*
501 Retinitis pigmentosa – eine Übersicht
 Retinitis pigmentosa – a review
- 515 Fragebogen**
 Questionnaire

**Verschiedenes · Miscellaneous**

- 516 Termine** Forthcoming meetings
- 524 Impressum** Imprint

Titelbild: ©Rocketclips, Inc. / shutterstock.com

Zielsetzung der Zeitschrift

Der Ophthalmologe ist ein international angesehenes Publikationsorgan und widmet sich allen Aspekten der Augenheilkunde. Umfassende Übersichtsarbeiten zu einem aktuellen Schwerpunktthema sind das Kernstück jeder Ausgabe. Im Mittelpunkt steht gesichertes Wissen zu Diagnostik und Therapie mit hoher Relevanz für die tägliche Arbeit – der Leser erhält konkrete Handlungsempfehlungen. Frei eingereichte Originalien ermöglichen die Präsentation wichtiger klinischer Studien und dienen dem wissenschaftlichen Austausch. Kasuistiken zeigen interessante Fallbeispiele und ungewöhnliche Krankheits- bzw. Behandlungsverläufe. Beiträge der Rubrik „CME Zertifizierte Fortbildung“ bieten gesicherte Ergebnisse wissenschaftlicher Forschung und machen ärztliche Erfahrung für die tägliche Praxis nutzbar. Nach Lektüre der Beiträge kann der Leser sein erworbenes Wissen überprüfen und online CME-Punkte erhalten. Die Rubrik orientiert sich an der Weiterbildungsordnung des Fachgebiets.

Aims & Scope

Der Ophthalmologe is an internationally recognized journal dealing with all aspects of ophthalmology. The journal serves both the scientific exchange and the continuing education of ophthalmologists. Freely submitted original papers allow the presentation of important clinical studies and serve scientific exchange. Case reports feature interesting cases and aim at optimizing diagnostic and therapeutic strategies. Comprehensive reviews on a specific topical issue focus on providing evidenced based information on diagnostics and therapy. Review articles under the rubric "Continuing Medical Education" present verified results of scientific research and their integration into daily practice. **Review:** All articles of *Der Ophthalmologe* are peer reviewed. **Declaration of Helsinki:** All manuscripts submitted for publication presenting results from studies on probands or patients must comply with the Declaration of Helsinki. **Indexed in Science Citation Index Expanded, Medline and Scopus.**