

Leitthema · Main topic · Review articles

Redaktion: J. Wohlschläger, Essen · H. Baba, Essen

Herz-Kreislauf-Pathologie · Cardiovascular pathology

J. Wohlschläger · H.A. Baba

- 173 Editorial: Pathologie des Herz-Kreislauf-Systems
Editorial: Pathology of the cardiovascular system

J. Wohlschläger · H. Milting · J. Stypmann · T. Hager · C. Schmid ·
B. Levkau · H.A. Baba

- 175 Chronische Herzinsuffizienz. Partielle Reversibilität
durch linksventrikuläre mechanische Unterstützungssysteme
Congestive heart failure. Reverse cardiac remodeling mediated
by left ventricular assist devices

D. Jonigk · M.M. Hoeper · H. Kreipe · F. Länger

- 183 Histopathologische Aspekte der pulmonalen Hypertonie
Histopathological aspects of pulmonary hypertension

J. Kunz

- 192 Aktuelles zur diabetischen Makroangiopathie
Update on diabetic macroangiopathy

A.M. Müller · N. Sarioglu

- 205 Angeborene Herzfehlbildungen von Septen, Endokardkissen und Konotrunkus
Congenital heart defects of the septa, endocardial cushions and the conotruncus

T. Bajanowski · K. Püschel · R. Dettmeyer

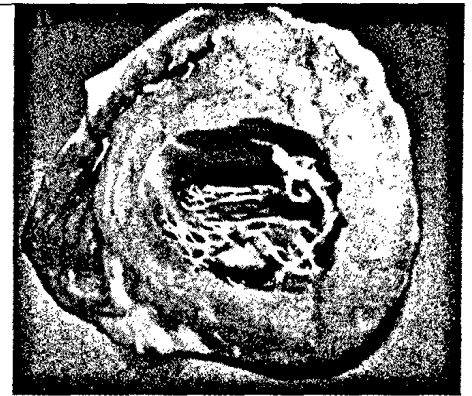
- 217 Plötzlicher Herztod. Ausgewählte rechtsmedizinische Aspekte
Sudden cardiac death. Selected forensic aspects

S.C. Schaefer · H.A. Lehr

- 228 Riesenzellerteritis. Ätiologische Erkenntnisse und diagnostische
Herausforderung für den Pathologen
Giant cell arteritis. Etiological knowledge and diagnostic challenge for pathologists

A.V. Kristen · C. Röcken

- 236 Amyloidose des Herzens
Amyloidosis of the heart



Makroskopischer Aspekt einer kardialen
Amyloidose ▶ Seite 236

Originalien · Original articles

E.C. Obermann · S. Eppenberger-Castori · C. Tapia

- 245 Bestimmung der Proliferation: Stanze oder Resektat?
Diskrepanzen bei niedrig und stark proliferierenden Mammakarzinomen
Assessment of proliferation: core biopsy or resection specimen?
Discrepancies in breast cancer with low and high proliferation

Pitfalls · Pitfalls

S.Y. Sheu-Grabellus · K.W. Schmid


- 251 Hypofunktioneller Schilddrüsenknoten
Hypofunctional thyroid tumor

Fallberichte · Case Reports

- T. Hager · A. Klein-Franke · W. Jaschke · B. Zelger · J. Hager*
254 **Fokale noduläre Hyperplasie bei einem 12-jährigen Jungen.**
Fallbericht und Themenbetrachtung
Focal nodular hyperplasia in a 12-year-old boy.
Case report and considerations

Verschiedenes · Miscellaneous

- 262 **Mitteilungen · News**
270 **Termine · Forthcoming meetings**
272 **Impressum/Vorschau · Imprint/Preview**



**Titelbild: T. Bajanowski et al. aus Beitrag
„Plötzlicher Herztod“**

Service

Liebe Leserinnen und Leser,

die **Abstracts** der 96. Jahrestagung
der Deutschen Gesellschaft für
Pathologie sind im Volltextarchiv
unter

www.DerPathologe.de

(Suppl. 1/2012) für alle Interessierten
frei zugänglich.

Ihre Redaktion

Fachzeitschriften Medizin/Psychologie