

**1025 Zu diesem Heft**

**Aktuelles – kurz berichtet**

- 1031** *Kardiologie – Geriatrie*  
KHK: Routine-EKG als Frühwarnsystem bei Älteren?
- 1032** *Kardiologie*  
Gesunder Lebensstil senkt kardiovaskuläre Mortalität deutlich
- 1032** *Gastroenterologie – Onkologie*  
GI-Stromatumoren: längere Imatinib-Gabe bessert Überleben
- 1033** *Gastroenterologie – Onkologie*  
Kolonkarzinom: Cetuximab zusätzlich zum mFOLFOX6-Schema nicht vorteilhaft
- 1033** *Kurzmitteilungen*  
– Angiotensinrezeptorblocker erhöhen nicht das Gesamtkrebsrisiko  
– Transendokardiale Knochenmarkzellgabe bessert Herzfunktion nicht

**Hinterfragt – nachgehakt**

- 1034** Suizidalität bei Jugendlichen: Selbstmordabsichten wahrnehmen und ansprechen  
*Risk factors and prevention of youth suicide*

**Referiert – kommentiert**

- 1036** Lungenembolie: Ist Rivaroxaban der Standardtherapie unterlegen?  
*Kommentar: Rivaroxaban ist für die Akut- und Langzeittherapie wirksam und sicher*

**Originalarbeit | Original article**

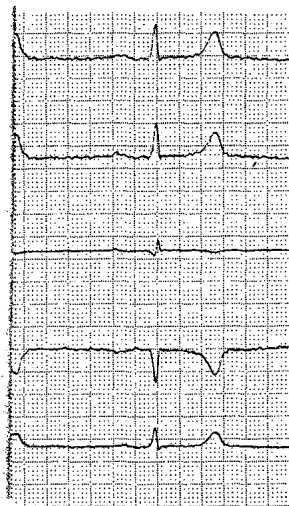
- 1039** **Epidemiologisch-klinische Charakteristika von Patienten mit zystischer Echinokokkose**  
Management in einem infektiologischen Zentrum in Deutschland  
*Epidemiological and clinical characteristics of patients with echinococcosis – management in an infectiological service in Germany*  
A. Orhun, I. Müller-Stöver, M. C. Holtfreter, H. Dedelen, D. Häussinger, J. Richter

**Kasuistik | Case report**

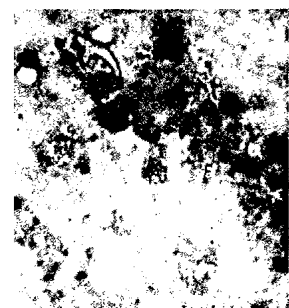
- 1045** **Hypopharynxperforation nach Ösophagogastroduodenoskopie**  
*Perforation of the hypopharynx after esophagogastroduodenoscopy*  
J. C. Luers, H. Bovenschulte, D. Beutner

**Mediquiz**

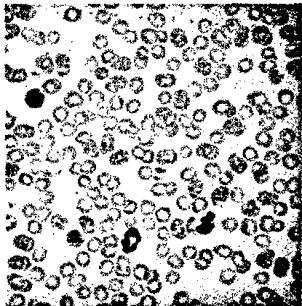
- 1049** 28-jähriger Patient mit Herzrasen und atypischen pektanginösen Beschwerden  
*28-year-old patient with palpitations and atypical angina pectoris*  
G. Michels, M. Hackenbroch, R. Pfister



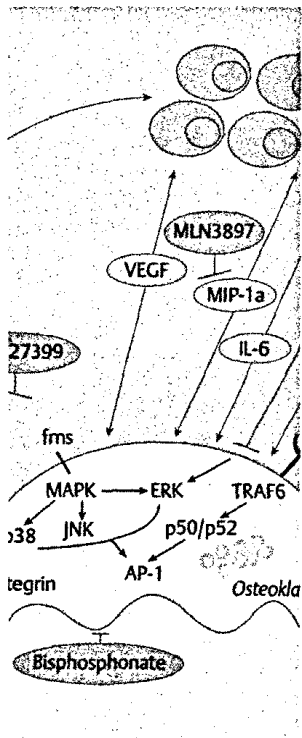
Auffälligkeiten im Ruhe-EKG sind unabhängig mit dem Auftreten zukünftiger koronarer Ereignisse verbunden (s. dieses Heft S. 1031).



Häkchen im Zystenpunktat nach PAIR (s. dieses Heft S. 1041).



Zytologie aus  
peripherem Blut  
(s. dieses Heft S. 1056).



Titelbildvorlage:  
Myelom-  
Knochenerkrankung  
(s. dieses Heft S. 1058).

### Aktuelle Diagnostik & Therapie | Review article

- 1051 Die Rolle von Cilostazol im sequenziellen Therapiespektrum der peripheren arteriellen Verschlusskrankheit (pAVK)  
Role of cilostazol in the sequential therapeutic spectrum of the peripheral arterial occlusion disease (PAOD)  
*T. Weber, F. Meyer, M. Weber, Z. Halloul*

### DMW Falldatenbank | Case report

- 1056 Thrombozytopenie bei Morbus Basedow  
Thrombocytopenia in Graves' disease  
*J. Schmohl, W. Vogel, B. Gallwitz, R. Möhle*

### Übersicht | Review article

- 1057 **Prophylaxe und Therapie beim multiplen Myelom und anderen tumorbedingten Knochenveränderungen**  
Von Bisphosphonaten zu zielgerichteten Therapeutika  
Current approaches in multiple myeloma and other cancer-related bone diseases – from bisphosphonates through to targeted therapy  
*M. Engelhardt, M. Kleber, J. Udi, R. Wäsch*

### Prinzip & Perspektive | Review article

- 1062 **Pluripotente Stammzellen zur Zellersatztherapie des Diabetes mellitus**  
Pluripotent stem cells for cell replacement therapy of diabetes  
*O. Naujok, S. Lenzen*

### Korrespondenz | Correspondence

- 1067 **Leserbriefe**  
Vaskuläre Komplikationen nach endovaskulären Interventionen  
Vascular complications after endovascular interventions  
*H.-W. M. Breuer / C. Thalhammer*

- 1069 **Forum der Industrie**

- 1071 **Kongresskalender**

- 1072 **Erratum**

- 1072 **Personalia**

- 1073 **Impressum**