

# DMW

Deutsche  
Medizinische Wochenschrift

Seiten 815 – 866 • 137. Jahrgang

16 | 20 · 4 · 2012

**817** Zu diesem Heft

**Aktuelles – kurz berichtet**

- 823** *Neurologie – Geriatrie*  
Alzheimer: Donepezil auch im fortgeschrittenen Krankheitsstadium effektiv
- 824** *Transplantationsmedizin – Kardiologie*  
Erhöht eine Nierenspende das kardiovaskuläre Risiko?
- 824** *Kardiologie – Rheumatologie*  
Rheuma erhöht Inzidenz von Schlaganfällen und Vorhofflimmern
- 825** *Kardiologie*  
Herzinfarkt bei Frauen häufiger tödlich
- 825** *Kurzmitteilungen*  
– Längeres Sitzen ist ein Risikofaktor für die Gesamtsterblichkeit  
– Vorsicht bei Aussagen über Subgruppeneffekte

**Hinterfragt – nachgehakt**

- 826** Das Restless-Legs-Syndrom – Pathophysiologie noch immer unbekannt  
Restless legs syndrome – pathophysiology still unknown

**Aus der Cochrane Library – für die Praxis**

- 827** COPD: Besser leben mit Telemedizin?  
COPD: Living better with telehealthcare?

**Referiert – kommentiert**

- 828** Darmkrebs-Screening: Koloskopie oder immunologischer Stuhltest?  
*Kommentar:* Stuhlteste bleiben ein wichtiger Pfeiler in der Darmkrebsfrüherkennung!

**Originalarbeit | Original article**

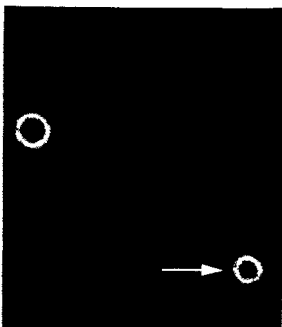
- 829** **Änderung des Therapieziels am Lebensende:  
Effekte einer Klinik-Leitlinie**  
Changing the treatment goal at the end of life:  
effects of a guideline at a hospital  
*R. J. Jox, E. C. Winkler, G. D. Borasio*

**Kasuistik | Case report**

- 834** Immunrekonstitutions- und Inflammationssyndrom bei Kryptokokkose –  
eine Seltenheit?  
Immune reconstitution inflammatory syndrome in cryptococcal meningitis –  
a rare phenomenon?  
*K. Schulze, S. Schmiedel, J. van Lunzen*



Der Cholinesterasehemmer Donepezil wirkte sich auch bei fortgeschrittener Alzheimer-Erkrankung positiv auf die Funktionsfähigkeit und Kognition der Patienten aus (s. dieses Heft S. 823).



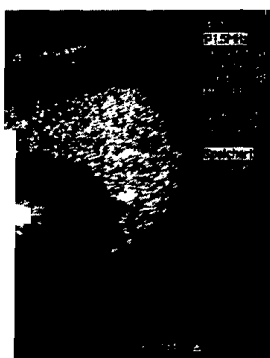Typische Sprosszellen mit doppelbrechendem Rand im Liquor (s. dieses Heft S. 835).

# DMW

Deutsche  
Medizinische Wochenschrift

16 | 20 · 4 · 2012

Seiten 815 – 866 · 137. Jahrgang



Was sehen Sie?  
(s. Mediquiz S. 851).



**Titelbildvorlage:**  
Symbolbild  
(Fotograf: Roland Graf).

## Aktuelle Diagnostik & Therapie | Review article

- 838 **Die ersten 24 Stunden: Die akute Dyspnoe**  
The first 24 hours: acute dyspnea  
*P. Schramm, M. Conrad, N. Schneider, C. Peckelsen, F. J. Meyer*

## Übersicht | Review article

- 844 **Nutzung medizinischer Routinedaten außerhalb der  
Patientenversorgung – Königsweg Pseudonymisierung**  
Use of medical treatment data outside of the patient supply –  
best way pseudonymisation  
*B. Schütze*

## Mediquiz

- 851 **85-jährige Patientin mit hoher Blutsenkungsgeschwindigkeit**  
85-year-old woman with high erythrocyte sedimentation rate  
*M. Schuldes, U. Weickert*

## Prinzip & Perspektive | Review article

- 855 **Hepatozelluläres Karzinom –  
molekulare Grundlagen und Zielmoleküle für die Therapie**  
Hepatocellular carcinoma –  
molecular pathogenesis and novel targets for therapy  
*J. U. Marquardt, P. R. Galle, A. Teufel*

- 861 **Forum der Industrie**

- 863 **Kongresskalender**

- 864 **Personalalia | Lebensbilder**

- 865 **Impressum**