

## Leitthema · Main topic · Review articles

Redaktion: B. Fink, Markgröningen

## Osteotomien bei Endoprothesen · Osteotomies for endoprothesis

B. Fink

- 84 Osteotomien bei Endoprothesen  
Osteotomies for endoprothesis

A.M. Halder

- 85 Tuberositasosteotomie in der Knieendoprothetik  
Tibial tubercle osteotomy

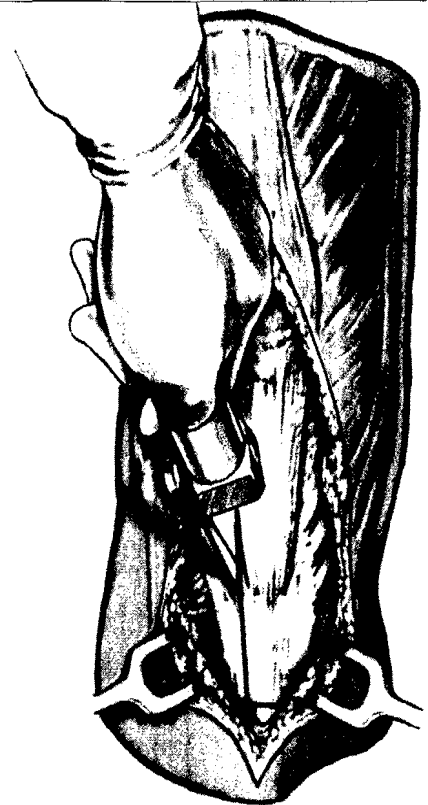D. Bremer · B.C. Orth · J.G. Fitzek · A. Knutsen

- 95 Die sagittale Gleitosteotomie des lateralen Kondylus  
nach Briard beim Oberflächenersatz des kontrakten  
Valgusknies  
Briard's sagittal sliding osteotomy of the lateral  
condyle in total knee arthroplasty of the severe  
valgus knee

Zusatzmaterial online

S.W. Tohtz · C. Perka

- 109 Die Verkürzungsosteotomie im Rahmen des alloarthoplastischen  
Gelenkersatzes bei hoher Hüftluxation im Erwachsenenalter  
Shortening osteotomy for alloarthroplastic joint replacement for  
hip dislocation in adults



Die Tuberositasosteotomie erlaubt die einfache Zugänglichkeit beim lateralen parapatellaren Zugang ▶ Seite 85

### Operative Techniken · Surgical techniques

P.S. Harenberg · R.G. Jakubietz · M.G. Jakubietz · K. Schmidt · R.H. Meffert

- 116 Reconstruction of the thumb tip using palmar neurovascular flaps  
Rekonstruktion der Daumenkuppe mit palmaren neurovaskulären Lappen

K. Knobloch · C. Herold · P.M. Vogt

- 122 Freier Latissimus-dorsi-Transfer zur Rekonstruktion von Weichteildefekten der unteren Extremität  
Free latissimus dorsi flap transfer for reconstruction of soft tissue defects of the lower extremity

S. Quirbach · V. Smekal · R.E. Rosenberger · R. El Attal · P.B. Schöttle

- 131 Anatomische Rekonstruktion des medialen patellofemorales Bands mit gedoppelter Gracilissehne  
Anatomical double-bundle reconstruction of the medial patellofemoral ligament with a  
gracilis autograft

**Operative Techniken · Surgical techniques**

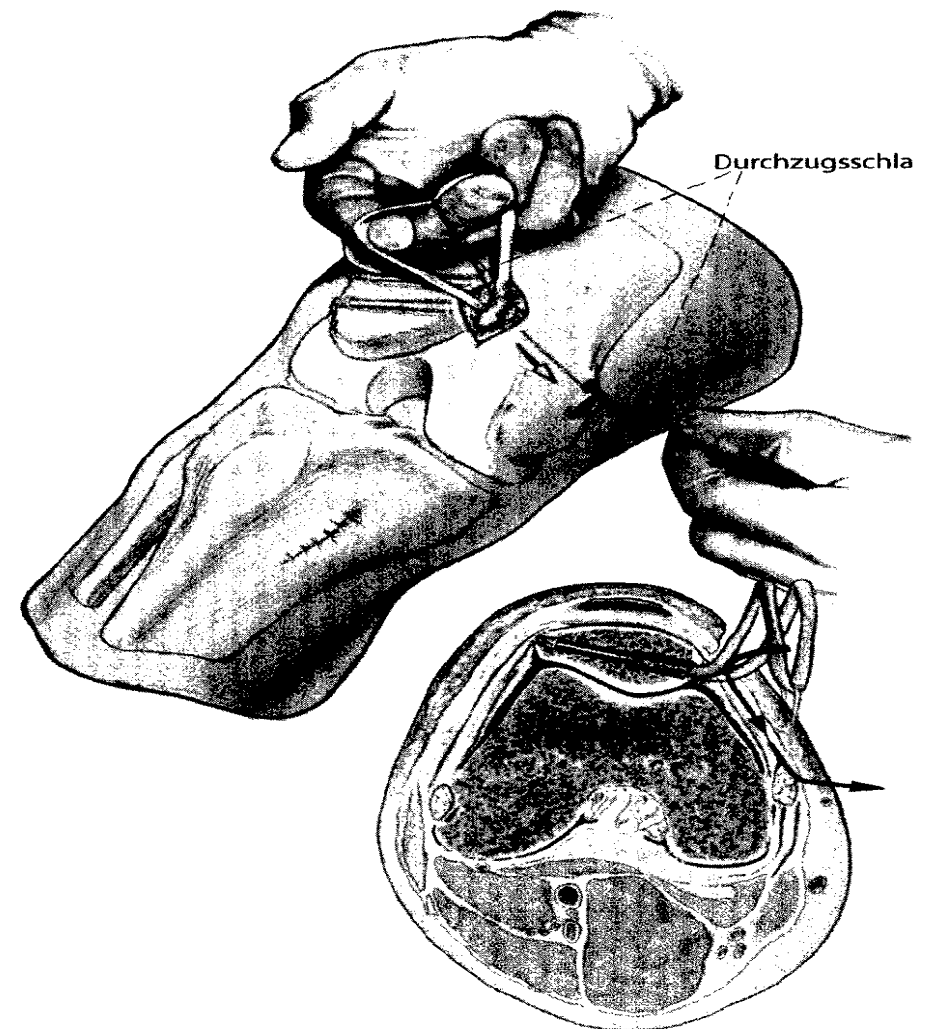
- 140 *C. Schnurr · I. Stolzenberg · J. Nessler · P. Eysel · P. König*  
**Navigierte Implantation weichteilbalancierter Knieendoprothesen**  
Soft tissue balanced navigation of total knee arthroplasties

**Zugänge · Approaches**

- 153 *M. Nogler · E. Mayr · M. Krismer*  
**Der direkte anteriore Zugang in der Revisionshüftendoprothetik**  
The direct anterior approach to the hip revision

**Verschiedenes · Miscellaneous**

- 168 **Impressum · Imprint**  
168 **Vorschau · Preview**



**Die anatomische Rekonstruktion des medialen patellofemor-  
ralen Bands mit gedoppelter Gracilissehne ist ein verlässliches  
und stabiles Verfahren ► Seite 131**