

Leitthema · Main topic · Review articles

Redaktion: Ch. Jürgens, Hamburg · U.-J. Gerlach, Hamburg

**Septische Komplikationen
in der Orthopädie
und Unfallchirurgie ·**Septic complications
in orthopedics and trauma surgery

U.-J. Gerlach

- 3 Editorial: Septische Komplikationen in der Orthopädie
und Unfallchirurgie

Editorial: Septic complications
in orthopedics and trauma surgery

C. Grimme · T. Gemoll · J. Habermann · K. Seide · U.-J. Gerlach

- 5 Proteinanalyse zur Diagnostik
einer Osteitis/Osteomyelitis. Erste Ergebnisse
Analysis of protein for the diagnosis
of osteitis/osteomyelitis. Initial results

M. Borrée · R. Schoop · C. Grimme · U. Gerlach · C. Jürgens

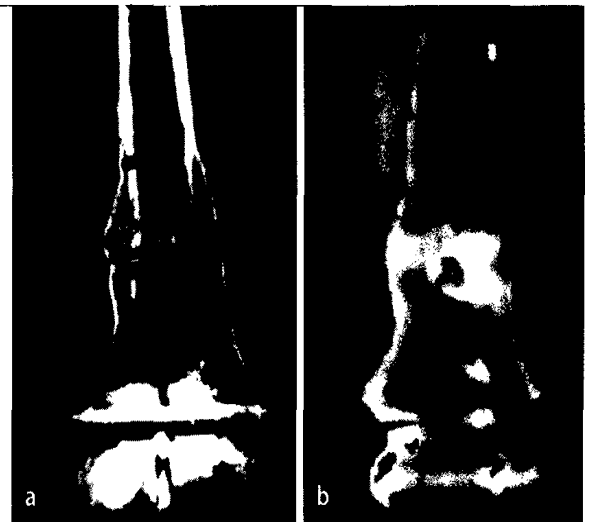
- 8 Gelenkempyeme und periprothetische Infektionen.
Ergebnisse nach operativer Versorgung
Joint empyema and periprosthetic infections.
Results of surgical treatment

M. Militz · H. Weidemann · C. la Fougère

- 16 Positronenemissionstomographie-Computertomographie (PET-CT).
Indikation bei Osteitis
Positron emission tomography computed tomography (PET-CT).
Indications for osteitis

A.H. Tiemann · S. Langwald · G. Heyne · G.O. Hofmann · U. Sack

- 21 Immunologische Risikostratifizierung bei Osteitistherapie
Immunological aspects of osteomyelitis therapy



Osteitisherd im CT (Computertomographie, a),
PET-CT (Positronenemissionstomographie-CT, b).
Lesen Sie mehr auf ► Seite 16 ff

Standards in der Unfallchirurgie · Standards in trauma surgery

D. Albrecht · C. Gonser

- 27 Arthroskopische Operationsverfahren am Hüftgelenk
Arthroscopic surgery of the hip joint

F. Welsch · A.P. Mehling · T. Stein · R. Hoffmann

- 34 Arthroskopische Verfahren am Kniegelenk
Arthroscopic procedures in the knee joint

Originalien · Original articles

- E.M. Wanke · D. Quarcoo · S. Uibel · D.A. Groneberg*
46 **Arbeitsunfälle bei Bewegung vermittelnden, angestellten Lehrkräften.
Evaluation am Beispiel der Tanzpädagogik**
Work accidents in professional full-time dance teachers.
Evaluation of dance pedagogic as an example
- M. Rapp · A. Unger · J. Kiene · M.M. Kaiser*
51 **Dislozierte Frakturen der Metacarpalia II–V. Ergebnisse nach übungstabiler Osteosynthese
mit einem elastisch-stabilen intramedullären Nagel (ESIN) bei Kindern und Jugendlichen**
Dislocated fractures of metacarpals II–V. Outcome after operative treatment
with an elastic stable intramedullary nail (ESIN) in children and adolescents

Zur Diskussion gestellt · Under discussion

- J. Hettfleisch*
57 **Marschfraktur des NVA-Rekruten.
Eine Wie-Berufskrankheit nach § 9 Absatz 2 Sozialgesetzbuch VII?**
Stress fracture in an *NVA* recruit. Considered to be “like an occupational disease”
according to §9 paragraph 2 of the Code of Social Law VII?

HNO · ENT

- A. Ernst · S. Wieland · D. Basta*
62 **Posttraumatische Gleichgewichtsstörungen. Diagnostik und Therapie**
Post-traumatic vestibular disorders. Diagnosis and treatment

Verschiedenes · Miscellaneous

- 67 **Termine** Forthcoming meetings
68 **Impressum** Imprint