

Leitthema · Main topic · Review articles

Redaktion: P. Jecker, Bad Salzungen

**Reflux in der HNO-Heilkunde ·
Reflux in ENT diseases**

P. Jecker

- 185 **Einführung zum Thema: Bestandsaufnahme zu refluxassoziierten Erkrankungen im Kopf-Hals-Bereich**
Introduction to the topic: A survey of reflux-associated illnesses in the head and neck area

P. Jecker

- 186 **Möglichkeiten der Refluxdiagnostik durch den Hals-Nasen-Ohren-Arzt**
The possibilities of reflux disease diagnosis by the ear, nose and throat specialist

M. Bajbouj

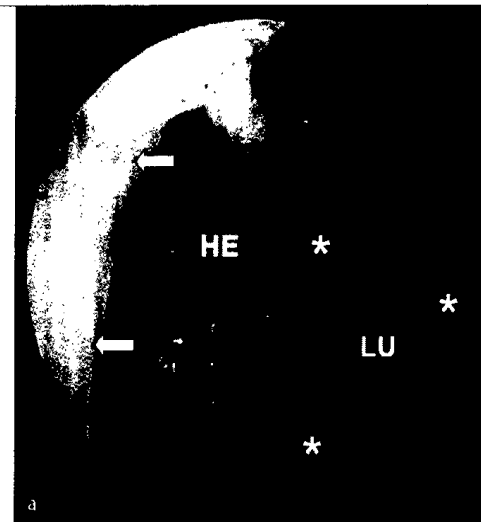
- 193 **Diagnostik und Therapie atypischer Refluxsymptome bei fehlendem PPI-Ansprechen**
Diagnosis and therapy of atypical reflux symptoms when PPI therapy fails

M. Ptok · A. Ptok

- 200 **Laryngopharyngealer Reflux und kehlkopfassoziierte Beschwerden**
Laryngopharyngeal reflux and larynx-related symptoms

P. Ahrens

- 206 **Extraösophageale Refluxerkrankungen bei Kindern. Diagnostik und Therapie**
Gastroesophageal reflux diseases in childhood. Diagnosis and therapy



Kardiahernie bei einer Patientin mit nachgewiesenem EE
Mehr dazu lesen Sie ► ab Seite 186

Originalien · Original articles

T. Braun · A. Dreher · F. Dirr · O. Reichel · M. Patscheider

- 216 **Kindliches OSAS und Seromukotympanon**
Pediatric OSAS and otitis media with effusion

D. Deuster · A. am Zehnhoff-Dinnesen · A. Knief · P. Matulat · L. Bartha-Doering · A. Fiori · C.-M. Schmidt

- 220 **Erkennen von Sprach- und Sprechstörungen als Lerninhalt des Medizinstudiums**
Identifying language and communication disorders as part of the medical curriculum

Kasuistiken · Case reports

S. Roos · F. Bast · T. Schrom

- 226 **Thrombosiertes Aneurysma der Vena subclavia**
Thrombosed aneurysm of the subclavian vein

Bild und Fall · Photo essay

J.B. Pump · A. Schröck · L. Ozretić · F. Bootz

- 231 **Zystische Raumforderung im Bereich der Taschenfalten**
Cystic lesion in the area of the vestibular folds

M. Boedeker · G. Kayser · C. Offergeld · A. Aschendorff · C.C. Boedeker

- 234 **Große zystische Raumforderung zervikal rechts**
Large cystic tumor of the right neck

- 249 *A. Blödow · M. Bloching · K. Hörmann · L.E. Walther*
Rezeptorfunktion der Bogengänge.
Teil 2: Pathophysiologie, Erkrankungen, klinische Befunde
und therapeutische Aspekte
Receptor function of the semicircular canals ·
Part 2: pathophysiology, diseases, clinical findings
and treatment aspects
- 260 **CME-Fragebogen**
Questionnaire



HNO-Praxis · ENT practice

- J. Löhler · A.O.H. Gerstner · F. Bootz · H. Heinritz · A. Fryen · G. Fryen · N. Holstein · A. Lingg · J. Kleeberg · W. Langhoff · G. Rösch · A. Hanisch · E. Schneeberg · D. Heinrich · L.E. Walther*
- 240 **Prävalenz auffälliger Schleimhautbefunde bei Patienten in HNO-Praxen**
Prevalence of abnormal mucosal findings in patients in ENT practices

Verschiedenes · Miscellaneous

- B. Schick*
- 238 **Nachruf Professor Wolfgang Draf (1940 bis 2011)**
Obituary to professor Wolfgang Draf (1940–2011)
- 266 **Termine** Forthcoming meetings
- 268 **Impressum** Imprint