

Editorial

Der besondere Fall


Pulmonale und kardiovaskuläre Radiologie



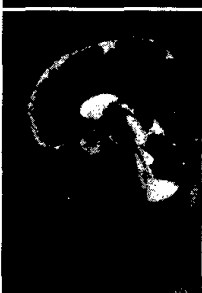
Muskuloskeletale Erkrankungen



Brustbildgebung/Mammografie



Pädiatrische Radiologie



5 Die Arzt-Patienten-Beziehung in der Radiologie

W. Steinbrich

7 Inflammatorisches Immunrekonstitutionsyndrom nach Natalizumab-induzierter progressiver multifokaler Leukenzephalopathie

S. Macht, R. J. Seitz, B. Turowski

10 Vorschau auf Heft 2/2012

10 CME-Fortbildung mit der Radiologie up2date

13 MRT bei Kardiomyopathien – eine praxisorientierte Anleitung zur Untersuchung und Befundung

J. Hägele, P. Hunold, J. Barkhausen



33 Impingementsyndrom des Hüftgelenks

C. Schäffeler, K. Wörtler



53 CAD in der Mammadiagnostik: Einsatz bei Mammografie und MRT

S. Obenauer, K.-P. Hermann



73 Fehlbildungen der hinteren Schädelgrube

B. Ertl-Wagner, I. Koerte

