

# Inhalt

## Thema: Nephrolithiasis

4\_Nierensteine als metabolische Störung und kardiovaskuläres Risiko

### Fachliteratur UROLOGIE

- 8\_Behandlung asymptomatischer Uretersteine
- 10\_Depressionen und Urolithiasis
- 10\_Knochengesundheit bei Kalziumsteinbildnern
- 13\_Was geschieht mit Nierensteinfragmenten nach ureteroskopischer Lithotripsie?
- 13\_Mondphasen und die Inzidenz von Nierensteinkoliken
- 14\_LUTS und kardiovaskuläres Risiko
- 14\_BPH: Kardiovaskuläre Risikofaktoren, prostatischer Blutfluss und Prostatavolumen
- 16\_Anti-mikrobielle Prophylaxe vor der Prostatabiopsie
- 16\_Prostatabiopsie und Risikofaktoren für Infektion

### Fachliteratur UROONKOLOGIE

- Metastasierter kastrationsresistenter Prostatakrebs
- 17\_Salvage-Therapie mit Cyclophosphamid und Methotrexat nach Docetaxel-Versagen
- 17\_Tasquinimod bei Patienten mit minimal symptomatischer Krankheit
- 18\_Patupilon nach Vorbehandlung mit Docetaxel
- 18\_Fatigue nach abgeschlossener Prostatakrebstherapie

#### Fortgeschrittenes Prostatakarzinom

19\_Metformin und Lebensstilintervention bei Patienten unter ADT

#### Lokal fortgeschrittenes Prostatakarzinom

19\_Androgendeprivationstherapie plus Strahlentherapie

#### Metastasiertes Nierenzellkarzinom

- 20\_Komplettremissionen mit Tyrosinkinase-Inhibitoren
- 20\_CAF-Analyse zur Selektion geeigneter Patienten für Sorafenib-Therapie

### Fachliteratur ANDROLOGIE

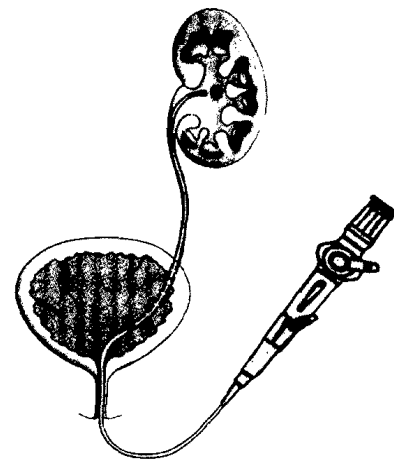
- 21\_Periphere Neuropathie als Ursache von ED
- 21\_Varikozele als Risikofaktor für Androgenmangel
- 24\_Zusammenhänge zwischen pAVK, ABI und Sexualhormonen
- 24\_Verhältnis von Zeige- zu Ringfinger als Prädiktor für Penislänge

22\_Mit Recht an Ihrer Seite

### Pharmainformationen

- 25\_Bayer-Förderpreis für „Hämophilie-Profis“ und Selbsthilfegruppen
- 25\_Weltweit erster 30 Watt Desktop-Laser
- 26\_Klinische Studie zu Anti-Tumor-Eigenschaften von Zoledronsäure
- 26\_Schmerzarme Prostata-Stanzbiopsie mit Farcosedan®-SET
- 27\_Praxisrelevante Ansätze in der OAB-Therapie

27\_Impressum



13\_Was geschieht mit Nierensteinfragmenten nach ureteroskopischer Lithotripsie?



18\_Fatigue nach abgeschlossener Prostatakrebstherapie



Titelbild: Harnsäurekristalle