

## Leitthema · Main topic · Review articles

Redaktion: M. Blauth, Innsbruck

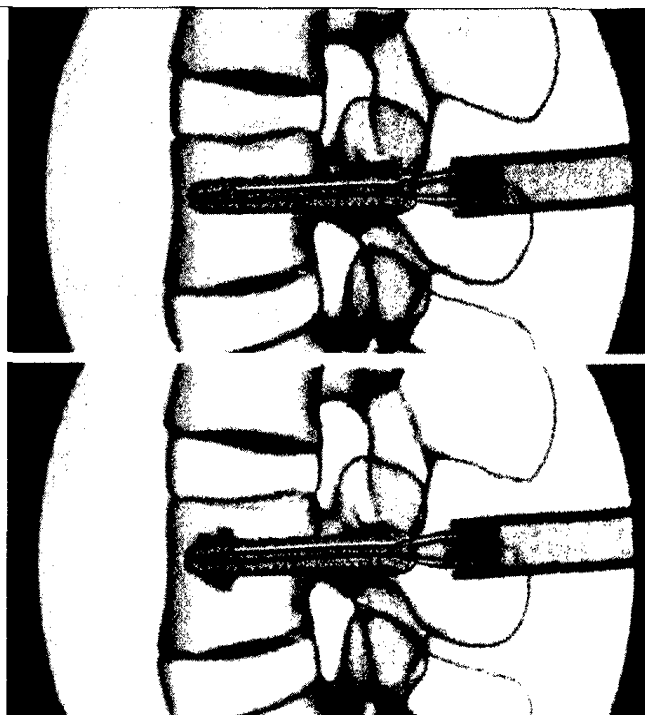
**Altersfrakturen ·  
Geriatric Fractures**

D. Krappinger · T.J. Kastenberger · R. Schmid

- 4 Die Behandlung osteoporotischer Wirbelkörperfrakturen mit augmentierter Instrumentation  
Augmented posterior instrumentation for the treatment of osteoporotic vertebral body fractures

H. Haferkamp

- 13 Die Arthrodesse des distalen Radioulnargelenks mit gleichzeitiger Ellensegmentresektion nach Kapandji-Sauvé  
Kapandji-Sauvé procedure with distal radioulnar fusion and segmental resection of the ulna



Die osteoporotische Wirbelkörperfraktur stellt eine der häufigsten Frakturformen im Alter dar. Durch eine dorsale Instrumentation mit zementaugmentierten Pedikelschrauben kann eine rasche, schmerzarme Mobilisierung erreicht werden ► Seite 4

**Operative Techniken · Surgical techniques**

B. Fink

- 23 Rekonstruktion chronischer Gluteus-medius-Rupturen unter Verwendung eines nichtresorbierbaren Patches  
Repair of chronic ruptures of the gluteus medius muscle using a nonresorbable patch

G. Koulaxouzidis · N. Torio-Padron · A. Momeni · F. Lampert · H. Zajonc · H. Bannasch · G. Björn Stark

- 32 Der temporoparietale Faszienlappen zur Rekonstruktion von Weichteildefekten  
Soft tissue reconstruction with a temporoparietal fascial flap (TPFF)

R.G. Jakubietz · K. Schmidt · B.M. Holzapfel · R.H. Meffert · M. Rudert · M.G. Jakubietz

- 43 Die 180°-Propellerlappenplastik zur Defektdeckung im Bereich des distalen Unterschenkels  
Soft tissue reconstruction of the distal lower extremity using the 180-degree perforator-based propeller flap

J. Richter · R. Volz · M. Immendörfer · M. Schulz

- 50 Rekonstruktion des Außenbandapparats mittels Kniebeugesehnen-transplantat bei chronischer Außenbandinstabilität des OSG  
Reconstruction of the lateral ankle ligaments with hamstring tendon autograft in patients with chronic ankle instability

**Operative Techniken · Surgical techniques***Y.P. Acklin · C. Sommer*

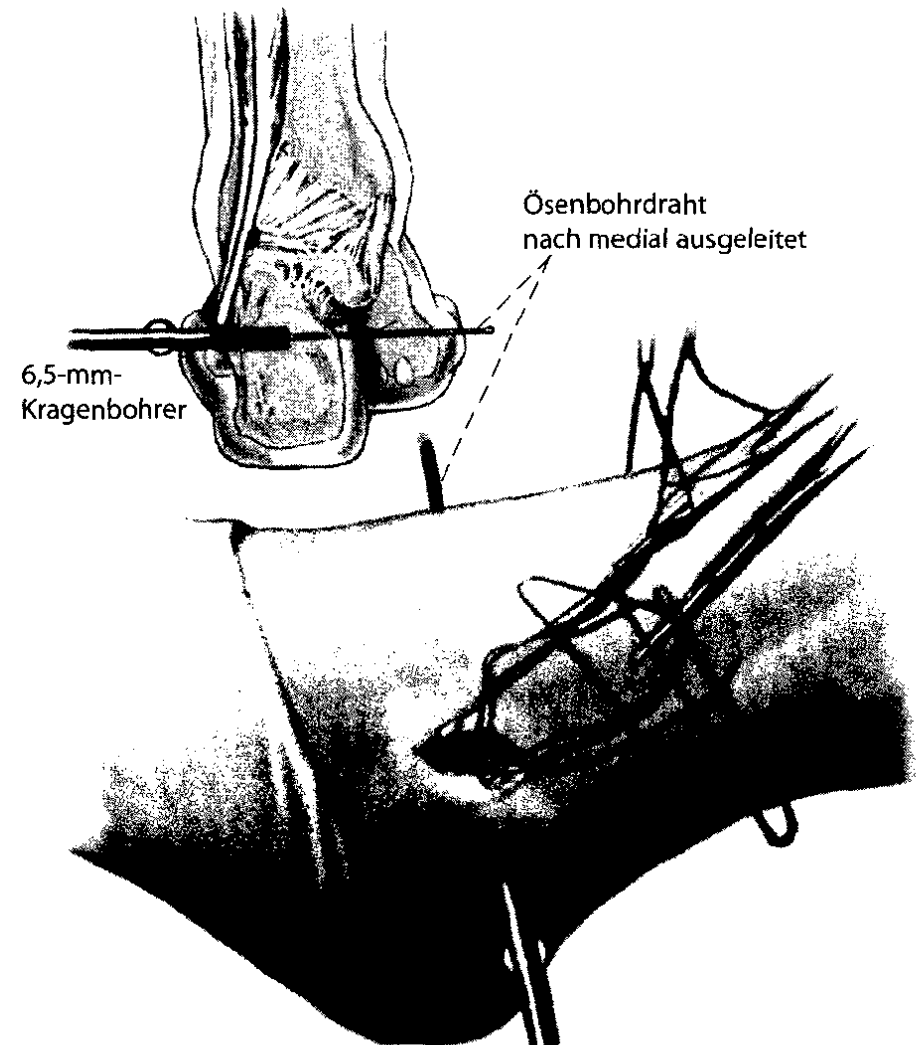
- 61 **Plate fixation of proximal humerus fractures using the minimally invasive anterolateral delta split approach**  
Plattenosteosynthese von proximalen Humerusfrakturen über den minimalinvasiven anterolateralen Deltasplit-Zugang

*K. Knobloch · A. Gohritz · P.M. Vogt*

- 74 **Operative Nervendekompression an der unteren Extremität bei diabetischer Polyneuropathie**  
Surgical decompression of the lower leg in painful diabetic polyneuropathy

**Verschiedenes · Miscellaneous**

- 80 **Impressum · Imprint**  
80 **Vorschau · Preview**



**Mittels Kniebeugesehnen transplantat kann eine zuverlässige Wiederherstellung des Außenbandapparates am OSG erreicht werden ► Seite 50**