

Panorama

- 342 Aktuelle Empfehlungen: HIV-positive Ärzte dürfen Kranke versorgen ... Epilepsie und Kuhmilchallergie: Unvermutete Assoziation
- 343 UV-Strahlung: Sonnenschäden bald detektierbar? ... Bilddokumente hautnah: Therapiespuren an Händen und Füßen

Im Blickpunkt

- 344 **Ökosystem Mensch**
Krankheiten durch Dysbalancen der Körperflora

Literatur kompakt

- 346 Psychokutane Erkrankungen in der dermatologischen Praxis
- 348 Wie gefährlich ist der Schnitt in das Melanom? ... Psoriasis: Daten sprechen für Apremilast als effektive Therapie ... Köbner-Phänomen verrät Verlauf der Vitiligo
- 350 Sexuell erregte Frauen ekeln sich weniger ... Pikosekunden-Laser im Einsatz gegen Tattoos
- 352 Nach Filler-Injektion: Xanthelasma statt Falten ... Ist Vitamin D bei Lupus erythematoses wirksam? ... Sentinel-Lymphknoten: Bessere Diagnose und Prognose durch SPECT/CT

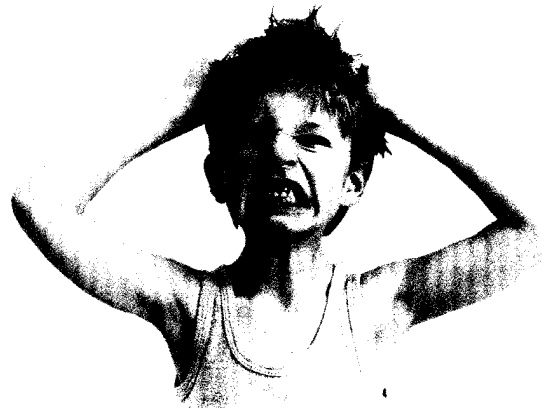Fortbildung

- 354 **Quiz: Rötung, Schuppung, Plaques**
Erkennen Sie diese Dermatose?
Viktoryia Kazlouskaya, Christa Wittmann, Christian Andres
- 357 **Quizauflösung**
- 358 **Atopisches Ekzem und ADHS treten häufig gemeinsam auf**
Was den Zappelphilipp so kribbelig macht
Marcel Romanos, Jochen Schmitt



354 Quiz: Erkennen Sie die Ursache?

Eine generalisierte Rötung und Schuppung der Haut macht dem 28-jährigen Patienten zu schaffen. Besonders an den Handflächen finden sich mit fest anhaftenden Krusten belegte Plaques, die seit einem halben Jahr stetig zunehmen.



358 Neurodermitis + ADHS?

Kinder mit ADHS leiden überzufällig häufig auch an einer Neurodermitis. Umgekehrt scheint auch diese Hauterkrankung zu ADHS-typischen Verhaltensauffälligkeiten zu prädisponieren. Unsere Autoren gehen dieser Komorbidität auf den Grund.

Rubriken

- 404 **Pharmaforum**
- 411 **Impressum**

Sonderpublikationen

Bitte beachten Sie folgende Sonderpublikationen: Pharmawissen aktuell „PDT – einfache und effektive Therapie der aktinischen Keratosen“ (Seite 402–403) und Medizin Report aktuell „Flüssiger Stickstoff in der Dermatologie“ auf Seite 409.

Zertifizierte Fortbildung

In dieser Ausgabe können Sie 3 CME-Punkte sammeln! Der Beitrag auf den Seiten 365–370 wird von der Bayerischen Landesärztekammer zur zertifizierten Fortbildung anerkannt. Bitte beantworten Sie die Fragen auf den Seiten 371–372 online unter www.springermedizin.de/kurse-hautnah-dermatologie.

CME

360 Evidenzbasierte Medizin
Was ist das und wer braucht das eigentlich?
Torsten Schäfer

365 CME: Psoriasisarthritis
Therapeutische Optionen im Blickpunkt
Sandra Philipp

371 CME: Fragebogen

375 Naturheilkundliche therapeutische Ansätze der Psoriasisarthritis
Chancen der Komplementärmedizin verantwortungsvoll nutzen
Rainer Stange

378 Auf einen Blick
Die Zunge im Blickfeld
Hans Schulz

Medizin aktuell

390 7. Deutscher Allergiekongress, München: Allergologische After-Wiesn-Party
Ambrosia artemisiifolia: Für eine Ausrottung ist es zu spät

392 Nickelallergie: Nicht nur Schmuck & Co. lösen Ekzeme aus

395 Kutane Lymphome
Neue Leitlinie gibt Update zu Diagnostik, Klassifikation und Therapie


Praxis konkret

398 Serie e.Med Teil 2: e.Bibliothek
Recherche in neuer Dimension

401 Galenus-Preis
Die Jury hat entschieden

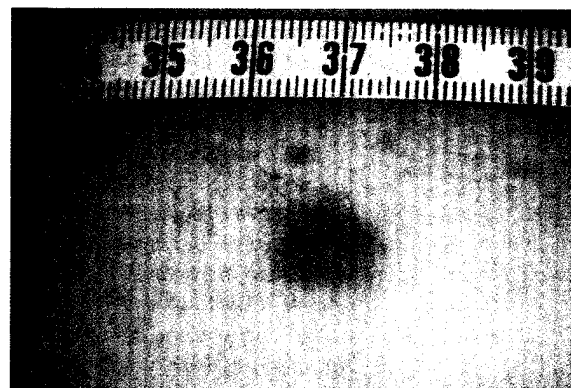
Prisma

410 Janet Frame „Dem neuen Sommer entgegen“
Auf eigenen Schwingen



365 Therapie der Psoriasisarthritis

Die Behandlung der Psoriasisarthritis mit den verschiedenen Substanzen und Indikationen steht in diesem Beitrag im Vordergrund. Nicht zuletzt sollte der Dermatologe auch die metabolischen Risikofaktoren der Patienten berücksichtigen und kontrollieren.



395 Kutane Lymphome: Leitlinie

Im Jahr 2008 war erstmals eine Kurzleitlinie zu kutanen Lymphomen erschienen. Seitdem hat sich viel in diesem dermatoonkologischen Bereich getan und folgerichtig gibt es jetzt ein Update. Wir erkundigten uns bei Rudolf Stadler nach den Gründen für die Aktualisierung.

Verlagsredaktion

Dr. (Univ. Perugia) Ulrich Schneider
Urban & Vogel Verlag
Aschauer Straße 30
81549 München
E-Mail: ulrich.schneider@springer.com

Besuchen Sie uns online:
www.springermedizin.de



Titel

Vergrößerte Papillen? Objekt darf ohne Bedenken auf der Zunge zergehen ...

© Schlierner / Fotolia.com