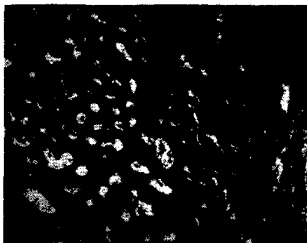


# Senologie

Zeitschrift für Mammadiagnostik und -therapie

Dezember 2012 · Seite 191 – 238 · 9. Jahrgang

4 · 2012



Histologisches Bild in der Stanzbiopsie: dicht gelagerte Tubuli mit Zeichen der Sekretion und scharfer Grenze zum umgebenden Stroma. **Seite 213**

## 191 Editorial

### Für Sie referiert und kommentiert

- 192 Laudatio zur DGS-Ehrenmitgliedschaft – Die treibende Kraft zum Wohle der Krebspatienten  
194 Mammografie – Vergleich von digitaler Brusttomosynthese und Zielaufnahmen  
194 Computerassistierte Diagnoseverfahren (CAD) – Effektivität der CAD bei zuvor nicht festgestellten Karzinomen  
196 Metastasiertes HR-positives Mamma-CA – Erstlinientherapie mit Anastrozol plus Fulvestrant verlängert progresssfreies Überleben

### Aktuell diskutiert

- 198 State of the Art – Primärprävention des Mammakarzinoms  
204 Neoadjuvante Therapie – Was sagt die S3-Leitlinie? – Ein fester Bestandteil der evidenzbasierten Behandlung des Mammakarzinoms  
206 Zielgerichtete Therapien – Quo vadis?  
210 Zielgerichtete systemische Therapien in der metastasierten Situation – Wohin geht die Reise?

### Der Interessante Fall

- 212 Schwangerschaft und Stillzeit – Laktierendes Adenom der Mamma

### Interdisziplinäre Tumorkonferenz

- 214 Interdisziplinäre Tumorkonferenz – Die idiopathische granulomatöse (lobuläre) Mastitis: Klinisch-bildgebend von einem malignen Befund nicht zu unterscheiden

---

### Wissenschaftliche Arbeiten | Scientific Discussions

- 217 ► Einsatz des teilresorbierbaren Zweikomponenten-Polypropylen-Vicryl-Meshes (SERAGYN®BR) als Gewebeinterponat in der plastisch-rekonstruktiven Mammachirurgie – erste Erfahrungen  
Use of the Partially Resorbable Bi-Component-Polypropylen-Mesh (SERAGYN®BR) in Reconstructive Breast Surgery – First Experience  
*S. Paepke, E. Klein, P. Völkel, S. Dittmer, A. Rezai, J. U. Blohmer, E. Harms, R. Ohlinger, M. Niemeyer, D. Paepke, H. Bronger, J. Krol, M. Kiechle*
- 223 ► Symptomorientierte Nachsorge nach Mammakarzinom im Vergleich zur intensiv-apparativen Nachsorge – Ergebnisse einer prospektiven multizentrischen Studie: Update und 10-Jahres-Überlebenszeit  
Symptom-Oriented Follow-Up of Early Breast Cancer Compared to Intensive Surveillance – Results of a Prospective Multicentre Study: Update and 10-year Overall Survival  
*S. Bornhak, E. Heidemann, C. Meisner, H. J. Herschlein, W. Simon, E. Merkle, B. Schmidt, H. Metzger, S. Rössle, F. Brinkmann*
- 230 ► Konsensustreffen der Kursleiter in der Mammadiagnostik am 7.5.2011 in Frankfurt am Main – Magnet-Resonanz-Tomografie der Mamma  
Consensus Meeting of Course Directors in Breast Imaging, 7 May 2011, in Frankfurt am Main – Topic: MRI of the Breast  
*M. P. Müller-Schimpfle, W. Heindel, U. Kettritz, R. Schulz-Wendtland, U. Bick*

## 236 Veranstaltungskalender

## 237 Impressum

## 238 Medizin und Markt

Das **Jahresinhaltsverzeichnis** steht Anfang 2013 unter <http://www.thieme.de/fz/senologie/jahresverzeichnis2012.pdf> zum Download bereit.