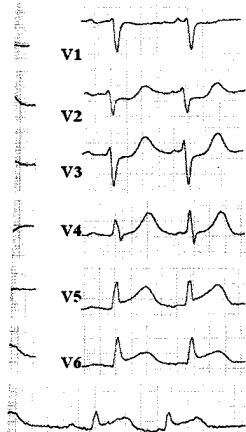


# DMW

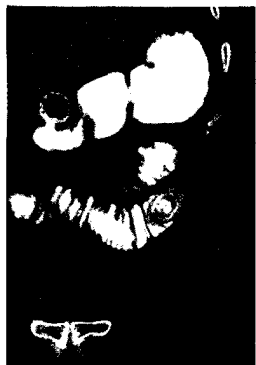
Deutsche  
Medizinische Wochenschrift

Seiten 2347 – 2398 • 137. Jahrgang

46 | 16 · 11 · 2012



EKG: Typische ST-Strecken-  
hebung in den  
posterolateralen Ableitungen  
(s. dieses Heft S. 2355).



Was sehen Sie  
(s. Mediquiz S. 2373).

- 2349 Zu diesem Heft**
- Aktuelles – kurz berichtet**
- 2355 Hypertensiologie – Kardiologie**  
Hypertonie: Unterscheiden sich Beta-Blocker bei der Prävention kardiovaskulärer Ereignisse?
- 2356 Psychiatrie**  
Burnout bei US-amerikanischen Ärzten
- 2356 Pneumologie**  
COPD: Step-Down-Kriterien kritisch
- 2357 Neurologie – Pharmakotherapie**  
Erhöhtes Demenz-Risiko durch Einnahme von Benzodiazepinen
- 2357 Kurzmitteilungen**  
– Revaskularisation mit Everolimus-Stent effektiv bei STEMI
- 2358 Toxikologie**  
Erhöht Perfluorooctansäure das Risiko für kardiovaskuläre Erkrankungen?
- Hinterfragt – nachgehakt**
- 2359** Verbessern Radiofrequenz-Identifikationssysteme Wirtschaftlichkeit und Patientensicherheit?  
*Will RFID technology improve economic efficiency and patient safety?*
- Referiert – kommentiert**
- 2360** Erhöhen Hypoglykämien das Sterberisiko bei Schwerkranken?  
*Kommentar: Intensivierte Insulintherapie ist nur in klinischen Studien zu empfehlen*
- Originalarbeit | Original article**
- 2363 Titelthema Regionale Analyse der medikamentösen Behandlungsprävalenz und Arzneimitteltherapie von Diabetes mellitus in Deutschland**  
Regional analysis of drug treatment prevalence and medication of diabetes mellitus in Germany  
*T. Willert, J. Walker, W. Schramm*
- Kasuistik | Case report**
- 2369 Titelthema Hantavirusinfektion durch Dobrava-Belgrad-Virus bei einer schwangeren Patientin im 3. Trimenon**  
Hantavirus infection due to Dobrava-Belgrade Virus in a third trimester pregnant woman  
*A. Führer, M. Bolz, J. Hofmann*
- Mediquiz**
- 2373** 82-jährige Patientin mit progredienten Bauchschmerzen und Erbrechen  
82-year-old woman with progressive abdominal pain and vomiting  
*F. Edsperger, H. Wolf*

# DMW

Deutsche  
Medizinische Wochenschrift

46 | 16 · 11 · 2012

Seiten 2347 – 2398 · 137. Jahrgang

**Aktuelle Diagnostik & Therapie** | Review article

- 2375 **Titelthema** **Familiäre Hypercholesterinämie**  
Eine häufige Stoffwechselstörung selten diagnostiziert  
Familial Hypercholesterolemia – a common metabolic disease rarely diagnosed  
*E. Windler, F.-U. Beil, C. Altenburg, F. Rinnerger*

**Prävention & Versorgungsforschung** | Review article

- 2379 Akzeptanz und Umsetzbarkeit von Qualitätskriterien der  
selbsthilfebezogenen Patientenorientierung  
Acceptability and practicability of quality criteria for  
self-help related patient centredness  
*S. Nickel, A. Trojan*

**Prinzip & Perspektive** | Review article

- 2385 **Titelthema** **Vitamin D und die angeborene Immunabwehr der Haut**  
Vitamin D and innate immunity of the skin  
*M. Reinholz, J. Schaubert*


**Korrespondenz** | Correspondence

- 2390 **Leserbriefe**  
Diagnostik, Bedeutung, Prävention und Therapie einer Mikroalbuminurie  
Diagnosis, implication, prevention and treatment of microalbuminuria  
*D. Bothe / R. E. Schmieder*
- 2392 **Frage aus der Praxis**  
Sind Muskelvenenthrombosen mit tiefen Beinvenenthrombosen vergleichbar?  
Are muscle vein thrombosis comparable to deep calf vein thrombosis?  
*C. Thalhammer*

2393 **Thieme – Medizin im Fokus**

2395 **Veranstaltungen**

2397 **Impressum**



Titelbildvorlage:  
Cholesterin  
(Quelle: Wikipedia).