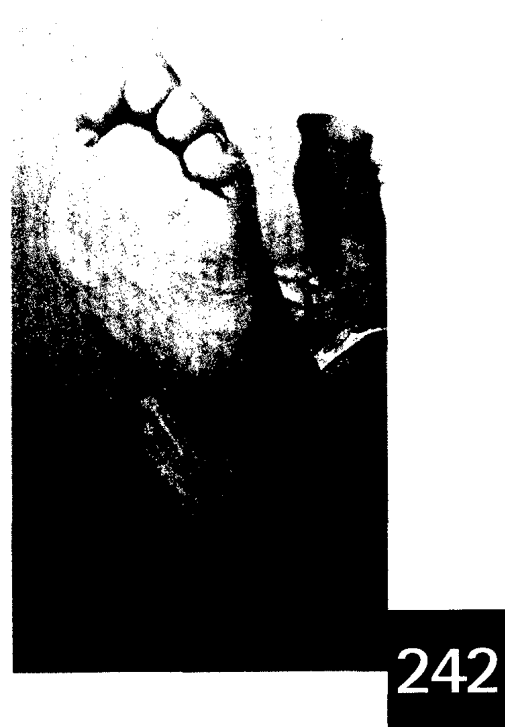





## Originalarbeiten

- Liposuktion beim sekundären Armlymphödem:  
Eine neue Therapiemöglichkeit**  
R. J. Damstra 236
- Diabetisches Fußsyndrom**  
Amputation: Mögliche Wege aus dem Desaster – zwei Fallbeispiele  
E. Krippel 242
- Studie zum Nutznachweis der Unterdruck-Wundtherapie  
Innerhalb des Behandlungskonzeptes der diabetischen Fußwunde  
im Auftrag der gesetzlichen Krankenkassen**  
D. Seidel, T. Mathes, M. Affüpper-Fink, R. Lefering, E. A. M. Neugebauer 246

## Kongress

- Diagnostik und Therapie der Beinvenenthrombose  
in der Schwangerschaft**  
V. Hach-Wunderle 252
- Arterielle aneurysmatische Erkrankungen**  
S. Savvidis 253
- Differenzialdiagnostik akraler Perfusionsstörungen**  
K. Amendt, E. Hsu, M. Sigl, B. Gut, A-E. Farasin, M. Wagenhan, G. Rügenapf 254
- Epidemiologie der tiefen Beinvenenthrombose**  
C. Diehm, H. Nüllen, T. Noppeney 257
- Primäres Ulcus neoplasticum oder sekundäre Neubildung auf chronischem Ulcus cruris bei chronisch venösem Stauungssyndrom III°?**  
C. Erfurt-Berge, J. Bauerschmitz 260
- Multizentrische Untersuchung zu dem Erregerspektrum  
von 970 Patienten mit chronischem Ulcus cruris**  
Im regionalen Vergleich spezialisierter dermatologischer Wundambulanzen  
F. Jockenhöfer, J. Klode, J. Dissemond 261
- Cofaktoren des Pyoderma gangraenosum: Resultate  
einer multizentrischen Untersuchung bei 121 Patienten**  
M. Weindorf, K. Herberger, J. Schaller, K. Hohaus, J. Klode, J. Dissemond 262
- Ermittlung, Darstellung und Verbesserung der Wirksamkeit  
von Maßnahmen zur Kompressionsbandagierung mittels des  
„Standard-Messbeins“**  
P. Melinic, K. Waldvogel-Röcker, T. Ott, N. Heil, P. Wörmann, B. Nink-Grebe,  
H. M. Seipp 264
- Wundheilung und mikrobielle Last –  
Interaktionen und Zusammenhänge**  
T. Eberlein, N. Mustafi, M. Abel, T. Wild 265
- Zertifizierte Fortbildung
- Pyoderma gangraenosum – Eine aktuelle Übersicht**  
P. Al Ghazal, J. Dissemond 268



Aus der Literatur // Lymphödem	
<b>Transnodale Lymphangiographie bei der Diagnose und Therapie des Genitallymphödems</b>	
F. M. Gómez, J. Martínez-Rodrigo, L. Martí-Bonmatí et al.	276
<b>3T-Magnetresonanz-Lymphographie – Ein vielversprechender nichtinvasiver Ansatz zur Charakterisierung der inguinalen Lymphgefäß-Leckage</b>	
Y. Li, Q. Lu, J. Xu	277
Aus der Literatur // Sklerotherapie	
<b>Sklerosierungstherapie in der Schwangerschaft?</b>	
S. Reich-Schupke, A. Leiste, R. Moritz, P. Altmeyer, M. Stücker	279
<b>Signifikante Endothelin-Freisetzung bei Patienten, die mit Sklerotherapie behandelt wurden</b>	
A. Frullini, M. C. Barsotti, T. Santoni, E. Duranti, S. Burchielli, R. di Stefano	280
Aus der Literatur	
<b>Rekanalisation femoropoplitealer chronischer Gefäßverschlüsse mit dem ENABLER-P-Ballonkatheter-System</b>	
T. Zeller	281
<b>Ein steigender HAS-BLED-Score ist assoziiert mit einer vermehrten Rate an Blutungskomplikationen beim Bridging einer dauerhaften oralen Antikoagulation</b>	
H. Omran, R. Bauersachs, S. Rübenacker, F. Goss, C. Hammerstingl	283
Mosaik	
100 Jahre Kreussler	
<b>Die Phlebologie steht im Mittelpunkt</b>	285
Antikoagulation	
<b>Schwangere Frauen und Krebspatienten profitieren von NMH</b>	285
Sklerotherapie	
<b>Stellungnahme der DGP zur dpa-Mitteilung</b>	286
<b>IGeL-Tipp: Argwohn gegenüber IGeL</b>	287
<b>Buchbesprechung: Blickdiagnose chronischer Wunden, 2. Auflage</b>	
S. Reich-Schupke	289
Informationen	
<b>Neues aus der Industrie</b>	288
<b>Impressum</b>	286
<b>Termine</b>	290



276

