

Empfindliche Haut

Sensitive skin

Redaktion: J. Krutmann · T. Luger

892 Empfindliche Haut

Sensitive skin
J. Krutmann · T. Luger

893 Neuropeptide und ihre Rezeptoren als molekulare Grundlage der empfindlichen Haut

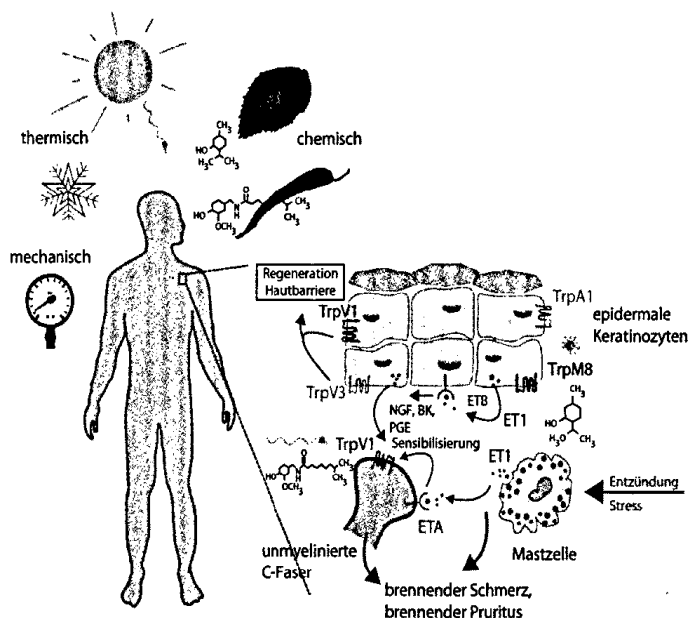
Neuropeptides and their receptors as a molecular explanation for sensitive skin
H. Benecke · S. W. Schneider · T. Lotts · H. Hatt · T. A. Luger · S. Ständer

900 Neue Erkenntnisse zur Pathogenese der empfindlichen Haut

New insights into the pathogenesis of sensitive skin
E. Proksch · S. Weidinger

906 Prinzipien der Behandlung und Schutz für empfindliche Haut

Principles of treatment and protection for sensitive skin
M. Kerscher



Mögliche molekulare Mechanismen der empfindlichen Haut
► Seite 893

■ Originalien Original articles

914 Entwicklung eines deutschsprachigen Fragebogens zur Erfassung von chronischem Pruritus (AGP-Fragebogen). Hintergrund und erste Ergebnisse

Development of a German language questionnaire for assessing chronic pruritus (AGP-questionnaire). Background and first results
E. Weisshaar · S. Ständer · U. Gieler · U. Matteredne · U. Darsow

■ Übersichten Review articles

928 Hyperhidrose im Kindes- und Jugendalter. Klinik und aktuelle Therapieoptionen

Hyperhidrosis of childhood and adolescence. Clinical aspects and therapeutic options
S. Basedow · R. Kruse · D. Bruch-Gerharz

■ Kasuistiken Case reports

935 Therapie des Granuloma anulare disseminatum mit Anthralin

Treatment of disseminated granuloma annulare with anthralin
M.E. Jantke · H.-P. Bertsch · M.P. Schön · T. Fuchs

940 Fumarsäureestertherapie bei einer jungen Patientin mit ausgeprägter Cheilitis granulomatosa

Treatment of granulomatous cheilitis with fumaric acid esters in a young woman
R. Kleine · L. Bröhl · U. Amon

■ **CME Weiterbildung · Zertifizierte Fortbildung** Continuing education

947 Maligne Lymphome der Haut. Update zu Diagnostik und Therapie primär kutaner B-Zell-Lymphome

Malignant lymphoma of the skin · Update on diagnostics and therapy of primary cutaneous B-cell lymphoma

C. Hallermann · C. Niermann · M. Fluck · A.-R. Fishedick · H.-J. Schulze

958 CME-Fragebogen

Questionnaire

■ **Dermatoskopie – Fall des Monats**

Dermatoscopy – case of the month

943 Banale Verletzung an der Fußsohle

Trivial injury to the sole of the foot

J.T. Kainz · R. Hofmann-Wellenhof

■ **Verschiedenes** Miscellaneous

964 Impressum Imprint

913 In eigener Sache Internal news

889 Panorama Dermatologische Praxis Panorama of dermatological practice

962 Termine Forthcoming meetings