

Marknagelung

Intramedullary nailing

Redaktion: M. Blauth

357 **Stabilisierung sub- und pertrochantärer Femurfrakturen mit dem PFNA®**

Stabilization of inter- and subtrochanteric femoral fractures with the PFNA®

O. Büttner · S. Styger · P. Regazzoni · N. Suhm

375 **Elastisch stabile intramedulläre Nagelung nach Korrekturosteotomie von symptomatisch fehlverheilten Klavikulafrakturen**

Elastic stable intramedullary nailing after corrective osteotomy of symptomatic malunited midshaft clavicular fractures

V. Smekal · R. Attal · C. Dallapozza · D. Krappinger

387 **Winkelstabile Verriegelung von Marknägeln mit dem Angular Stable Locking System® (ASLS)**

Angle-stable fixation of intramedullary nails using the Angular Stable Locking System® (ASLS)

D. Höntzsch · M. Blauth · R. Attal

➤ **Zusatzmaterial online**

397 **Marknagelung distaler Unterschenkelfrakturen am Beispiel des Expert™ Tibianagels**

Intramedullary nailing of the distal tibia illustrated with the Expert™ tibia nail

R. Attal · M. Hansen · R. Rosenberger · V. Smekal · P.M. Rommens · M. Blauth

411 **Intramedulläre Nagelung von proximalen Tibiafrakturen**

Intramedullary nailing of proximal tibia fractures

P.M. Rommens · R. Attal · M. Hansen · S. Kuhn

423 **Die tibiokalkaneare Arthrodesis mit retrograd eingebrachtem Kompressionsnagel**

Tibiocalcaneal arthrodesis using retrograde insertion of a compression nail

A. Bölderl · C. Dallapozza · M. Wille

438 **Fixing simple olecranon fractures with the Olecranon Osteotomy Nail (OleON)**

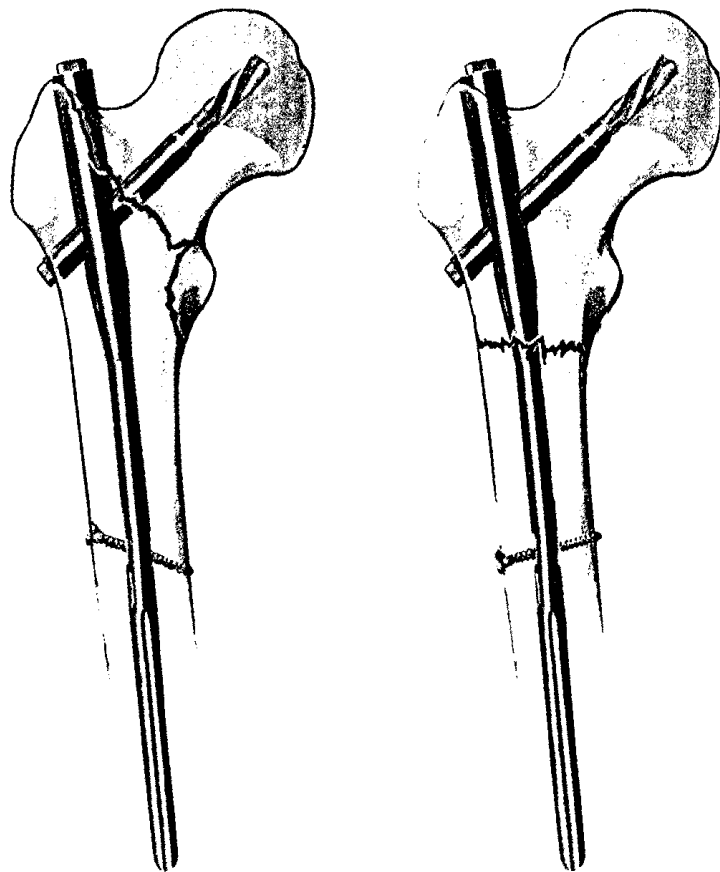
Fixing simple olecranon fractures with the Olecranon Osteotomy Nail (OleON)

S. Nijs · H. Graeler · J. Bellemans

446 **Das besondere Instrument: Das Reamer-Irrigator-Aspirator (RIA)-System**

A special instrument: The reamer-irrigator-aspirator (RIA) System

R. Pfeifer · P. Kobbe · M. Knobe · H.-C. Pape



Prinzipien der distalen Verriegelung sub- und pertrochantärer Femurfrakturen ▶ Seite 367

■ **OP-Technik** Surgical techniques

453 Anatomical glenoid reconstruction via a J-bone graft for recurrent posttraumatic anterior shoulder dislocation

Anatomical glenoid reconstruction via a J-bone graft for recurrent posttraumatic anterior shoulder dislocation

A. Auffarth · F. Kralinger · H. Resch

462 Implantation der Endo-Exo-Femurprothese zur Verbesserung der Mobilität amputierter Patienten

Implantation of the endo–exo femur prosthesis to improve the mobility of amputees

H.-H. Aschoff · A. Clausen · K. Tsoumpris · T. Hoffmeister

473 Navigierte retrograde Anbohrung bei Osteochondrosis dissecans (OCD) des Talus

Navigated retrograde drilling in Osteochondrosis dissecans (OCD) of the talus

M. Richter · S. Zech

■ **Verschiedenes** Miscellaneous

Vorschau Preview

Impressum Imprint