

Frakturen des oberen Sprunggelenks und des Pilon tibiale

Fractures of the upper ankle and the tibial pilon

Redaktion: R. Hoffmann

145 Einführung zum Thema: Frakturen des oberen Sprunggelenks/des Pilon tibiale

Introduction to the topic:
Fractures of the upper ankle/tibial pilon
R. Hoffmann

146 Osteosynthese von Frakturen des oberen Sprunggelenks. Worauf kommt es an?

Osteosynthesis of ankle fractures. What is essential?
J. Pichl · K. Schmidt-Horlohé · R. Hoffmann

154 Konservative Frakturbehandlung. Oberes Sprunggelenk und Pilon tibiale

Conservative fracture management.
The upper ankle and tibial pilon
M.O. Coulibaly · T. Fehmer · M. Königshausen · M. Dudda · T.A. Schildhauer · S. Jung

160 Vorteile der intraoperativen 3D-Bildgebung. Oberes-Sprunggelenk- und Pilon-tibiale-Frakturen

Benefits of intraoperative 3D imaging.
Upper ankle and tibial pilon fractures
J. Franke · J. von Recum · P.A. Grützner · K. Wendl

166 Rupturen der tibiofibularen Syndesmose. Konservative Behandlung – Stellschraube – „tight rope“

Rupture of the tibiofibular syndesmosis.
Conservative treatment – bone screws – Tight Rope
P. Gutsfeld · V. Bühren

175 Pilon-tibiale-Frakturen. Rolle der neuen winkelstabilen Plattenfixateure

Tibial pilon fractures.
The role of modern angle-stable plate fixation
U. Schweigkofler · T. Hofmann · R. Hoffmann

183 Rehabilitation und Belastungsaufbau nach Frakturen. Oberes Sprunggelenk und Pilon tibiale

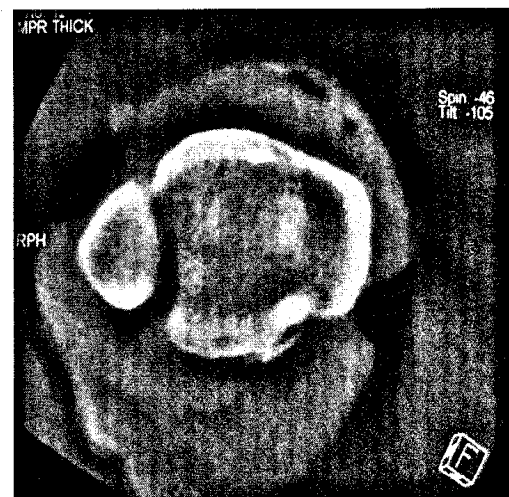
Rehabilitation and weight-bearing after fractures.
The upper ankle joint and tibial pilon
T. Eyfferth · P. Bak · R. Hoffmann

191 Wundheilungsstörungen und Infektionen. Management bei Frakturen des oberen Sprunggelenks und des Pilon tibiale

Impaired wound healing and infectious complications.
Management of upper ankle and tibial pilon fractures
G. Walter · M. Kemmerer · C. Kappler · M. Schlageter · R. Winkel · R. Hoffmann

198 Posttraumatische Arthrose des oberen Sprunggelenks. Wann Arthrodeese, wann Endoprothese?

Posttraumatic arthritis of the upper ankle.
Fusion or prosthesis?
H.-P. Abt · O. Neun · G. Zivko · C. Vehn · R. Hoffmann



3D-Bildgebung, Fehlstellung der Fibula in der Incisura tibiofibularis. Lesen Sie mehr auf ► Seite 160 ff.

■ **Standards in der Unfallchirurgie** Standards in trauma surgery

204 Wundversorgung in Notfall und Praxis

Wound treatment in emergencies and practices
S. Jobmann · T. Stein · S.M. Heinz · R. Hoffmann

■ **Begutachtung** Expert opinion

214 **Ganglien und ihre Begutachtung**

Expert opinion on ganglion cysts

H. Hempfling · K. Weise

■ **Verschiedenes** Miscellaneous

228 **Termine** Forthcoming meetings

U3 **Impressum** Imprint