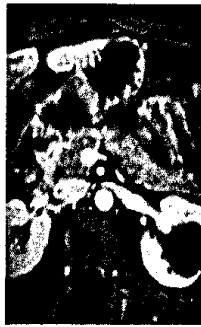

Editorial

Der besondere Fall

- 193 Neurothrombektomie – Muss die Schlaganfall-Landschaft verändert werden?
O. Jansen
- 195 Akutes Kalkdepot an der Sehne des Musculus flexor carpi ulnaris bei CHADD
K. Wörtler, J. Schauwecker, H. Rechl
- 199 Vorschau auf Heft 4/2011
- 199 CME-Fortbildung mit der Radiologie up2date

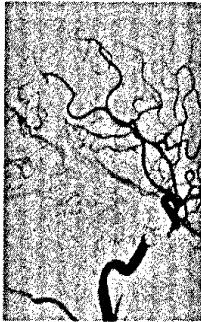Urogenitale Radiologie



- 201 Tumoren der Nieren und oberen Harnwege
M. Galanski, K. Hüper, J. Weidemann



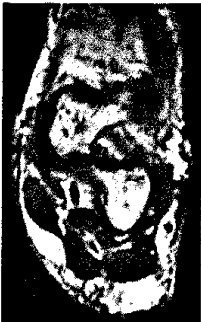Neuroradiologie



- 229 Kopfschmerzen – mehr als nur Sinusitis
M. Knauth




Muskuloskelettale Erkrankungen



- 249 MRT bei Verletzungen der lateralen und angrenzenden Bänder des Sprunggelenks
M. Breitenseher



Allgemeine Themen



- 265 Kennzahlen und Informationen zur Steuerung und Optimierung radiologischer Abteilungen (Imaging-Center)
H. P. Busch

