

Rekonstruktive Irischirurgie

Reconstructive iris surgery

Redaktion: S. Kohnen

709 Einführung zum Thema: Rekonstruktive Irischirurgie. Implantate und Techniken

Introduction to the topic: Reconstructive iris surgery. Implants and techniques
S. Kohnen

710 Irisnähte

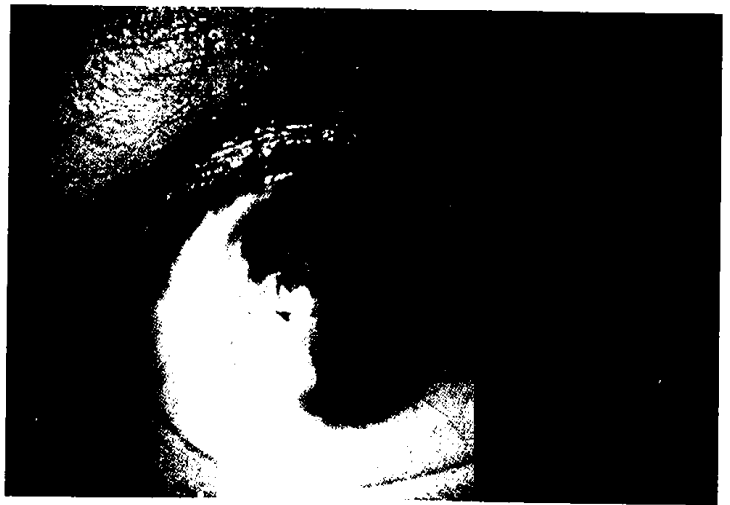
Iris sutures
P. Brauweiler

714 Irisprothetik

Prosthetic iris devices
J. Wolff

720 Künstliche Iris

Artificial iris
P. Szurman · G. Jaissle



Präoperativer Zustand eines Patienten nach Iristrauma
► Seite 714

■ **Originalien** Original papers

728 Quantifizierung von Fluoreszenzangiographien bei Patienten mit nichtarteriitischer anteriorer ischämischer Optikusneuropathie

Quantification of fluorescein angiography in patients with non-arteritic anterior ischemic optic neuropathy
T. Hirsch · A. Remky · N. Plange · M. Kaup

733 1-Jahres-Ergebnisse nach kombinierter Kataraktoperation und Excimer-Laser-Trabekulotomie bei erhöhtem Intraokulardruck

One-year results after combined cataract surgery and excimer laser trabeculotomy for elevated intraocular pressure
M. Töteberg-Harms · P.P. Ciechanowski · C. Hirn · J. Funk

739 Präzision eines neuen Biometriegeräts zur Messung pseudophaker Augen

Precision of a new device for biometric measurements in pseudophakic eyes
A.L. Hildebrandt · G.U. Auffarth · M.P. Holzer

745 Quantifizierung der subjektiven visuellen Lebensqualität bei Glaukompatienten. Erste Ergebnisse mit der deutschen Version des GQL-15

Quantification of subjective visual quality of life in glaucoma patients. First results of a German version of the GQL-15 questionnaire
A. Lappas · A.M. Foerster · A.M. Schild · A. Rosentreter · T.S. Dietlein

■ **Kasuistiken** Case reports

753 Beidseitiges akutes Engwinkelglaukom im Rahmen einer Hantavirus-Infektion

Bilateral acute angle-closure glaucoma due to an infection with *Hantavirus*
A. Zimmermann · B. Lorenz · W. Schmidt

777 Pharmakologische Therapie der Frühgeborenenretinopathie

Pharmacological treatment for retinopathy of prematurity

A. Stahl · H. Agostini · C. Jandek · W. Lagrèze

786 CME-Fragebogen

Questionnaire

759 Beidseitiger Anophthalmus und linksseitiger Orbitatumor.

Fall eines acht Monate alten Säuglings

Bilateral anophthalmia and left-sided orbital tumor. Case of an eight-month-old infant

P. Hundertmark · P. Dierks · J. Gottschalk · T. Kreusch · W. Wiegand

763 Visusminderung nach Pipamperon-Therapie

Loss of visual acuity after treatment with pipamperone

PD. Loos · P. Kook · J. Huber · C. Zorn · C.P. Lohmann · D. Zapp · M. Maier

■ **Bild und Fall** Photo essay

766 Spectral-domain-OCT bei unklarer Uveitis

Spectral domain OCT in patients with unclear uveitis

C. Zorn · P. Kook · E. Glaser · N. Feucht · I. Lanzl · M. Maier · C.P. Lohmann

771 Zufallsbefund bilateraler altitudinaler Gesichtsfelddefekte

Incidental finding of bilateral altitudinal visual field defects

D. Mojon

■ **Mitteilungen der DOG** Notifications of DOG

788 Stellungnahme der Deutschen Ophthalmologischen Gesellschaft (DOG) und des Berufsverbands der Augenärzte Deutschlands (BVA) zur Änderung der Fahrerlaubnisverordnung (FeV) zum 1. 7. 2011

■ **Verschiedenes** Miscellaneous

765 Erratum Erratum

796 Termine Forthcoming meetings

800 Impressum Imprint