

■ Empfehlungen Recommendations

257 Empfehlungen zur externen Kardioversion bei Patienten mit Herzschrittmacher oder implantiertem Kardioverter/Defibrillator

Recommendations for external cardioversion in patients with implanted pacemaker or cardioverter-defibrillator systems

C.W. Israel · B. Nowak · S. Willems · D. Bänsch · C. Butter · N. Doll · L. Eckardt · J.C. Geller · T. Klingenheben · T. Lewalter · B. Schumacher · C. Wolpert

■ Übersichten Review articles

264 Milde therapeutische Hypothermie. Wer profitiert von der Kälte nach dem plötzlichen Herztod?

Mild therapeutic hypothermia. Who benefits most from the cold after surviving sudden cardiac death?

M.W. Prull · A. Bittlinsky · M. Christ · J. Liebeton · B. Sasko · T. Butz · G. Plehn · H.-J. Trappe

■ Interventionelle Elektrophysiologie

Interventional electrophysiology

270 Follow-up nach Katheterablation von Vorhofflimmern. Erfassung der klinischen und elektrokardiographischen Effektivität

Follow-up after catheter ablation of atrial fibrillation.

Survey of the clinical and electrocardiographic effectiveness

T. Klingenheben · D. Bänsch · C. Butter · N. Doll · J.C. Geller · C.W. Israel · T. Lewalter · C. Piorkowski · W. Posur · K. Rybak · B. Schumacher · N. Smetak · S. Willems · C. Wolpert · L. Eckardt

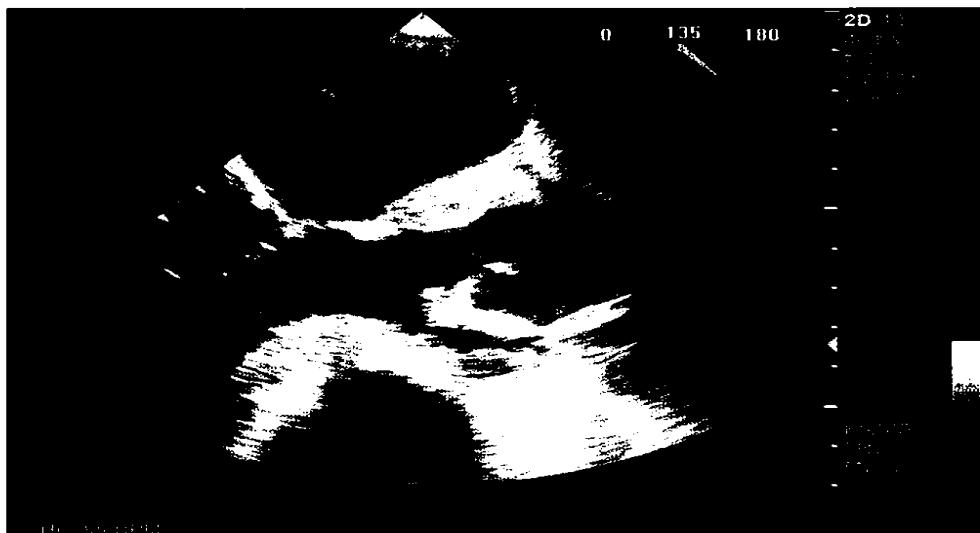
■ Wie lautet Ihre Diagnose? What is your diagnosis?

277 Am seidenen Faden

Hanging by a thread

A. Hauber

➤ Video online



TEE lange Achse frühsystolisch bei einem 65jährigen Patienten. Sechs Monate vor Aufnahme war ein Aortenklappenersatz und eine subaortale Myektomie erfolgt.

► Seite 277

291 Management der interventionellen Therapie von Patienten mit akutem Koronarsyndrom und Vorhofflimmern

Management of interventional therapy for patients with acute coronary syndrome and atrial fibrillation

A. Wolf-Pütz · M. Wein · R.M. Klein

305 CME-Fragebogen

Questionnaire

■ **Journal Club** Journal club

283 Kardiale Magnetresonanztomographie zur Risikostratifikation von Patienten mit koronarer Herzerkrankung

Cardiac magnetic resonance imaging for risk stratification of patients with coronary heart disease

G. Korosoglou · H.A. Katus

■ **Originalien** Original articles

286 Labor- und EKG-Parameter als Prädiktoren für die Größe und Transmuralität einer myokardialen Narbe

Laboratory and ECG parameters as predictors of size and transmurality of a myocardial scar

M. van Bracht · K. Hörlein · H.-J. Trappe

■ **Verschiedenes** Miscellaneous

282 Richtigstellung Correction

318 Termine Forthcoming meetings

320 Impressum Imprint