

# Pertrochantäre Frakturen

## Pertrochanteric fractures

Redaktion: F. Gebhard

### 468 Einführung zum Thema:

#### **Pertrochantäre Frakturen**

Introduction to the topic: Pertrochanteric fractures  
F. Gebhard

### 470 Klinische Evaluation des PFNA® und Zusammenhang zwischen Tip-Apex-Distanz und mechanischem Versagen

Clinical evaluation of PFNA® and relationship between the tip-apex distance and mechanical failure  
M. Kraus · G. Krischak · K. Wiedmann · C. Riepl · F. Gebhard · J.A. Jöckel · A. Scola

### 479 Komplikationen bei pertrochantären Frakturen

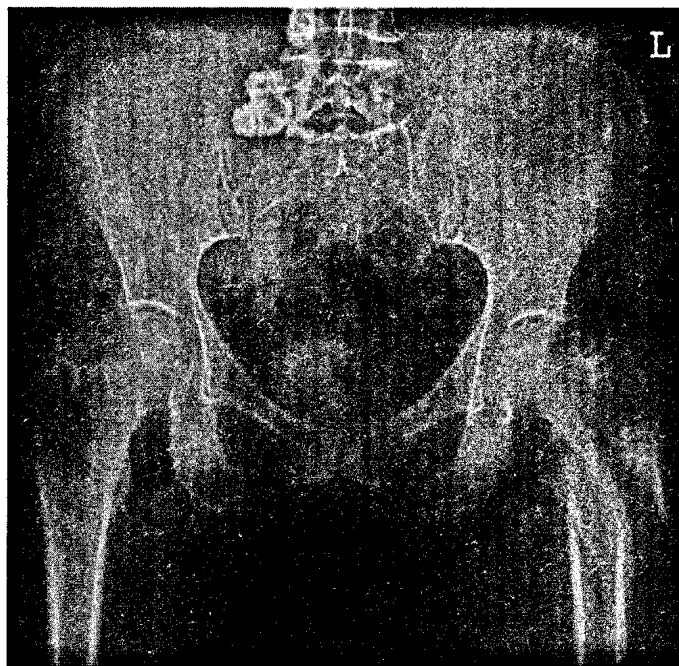
Complications after pertrochanteric fractures  
B. Füchtmeier · F. Gebhard · A. Lenich

### 485 Versorgung pertrochantärer Femurfrakturen. Biomechanische Überlegungen

Treatment of pertrochanteric fractures. Biomechanical considerations  
G. Krischak · L. Dürselen · G. Röderer

### 491 Pertrochantäre Femurfrakturen. Anatomie, Biomechanik und Wahl der Implantate

Trochanteric femoral fractures. Anatomy, biomechanics and choice of implants  
F. Bonnaire · T. Lein · P. Bula



**Irregulär verlaufende A3-Frakturen der Trochanterregion lassen sich häufig schwer geschlossen reponieren ▶ Seite 491**

## ■ Originalien Originals

### 501 Diagnostik relevanter kraniozervikaler Gefäßverletzungen in der Schockraum-CT. Ergebnisse eines Interobserververgleichs

Diagnostically relevant craniocervical vascular injury in trauma room CT. Results of an inter-observer comparison  
S. Jochum · C. Brockmann · S.J. Diehl · D. Baake · U. Obertacke · S.O. Schoenberg · D.J. Dinter

### 510 Beckenverletzungen im Kindes- und Jugendalter. Eine retrospektive Analyse eines überregionalen Traumazentrums über 5 Jahre

Pelvic injuries in childhood and adolescence. Retrospective analysis of 5-year data from a national trauma centre  
D. Schneidmueller · S. Wutzler · A. Kelm · H. Wyen · F. Walcher · I. Marzi

## ■ Kasuistiken Case reports

### 532 Rekonstruktion einer iatrogenen Akromionpseudarthrose. Ein Fallbericht

Reconstruction of an iatrogenic acromial pseudarthrosis. A case report  
E. Liodakis · M. Kenaway · M. Petri · E. Liodaki · S. Hankemeier · C. Krettek · M. Jagodzinski

**517 Primärversorgung komplizierter Beugesehnenverletzungen an der Hand**

Primary treatment of complicated flexor tendon injuries of the hand  
O. Lotter · D. Vogel · S. Stahl · M. Pfau · H.-E. Schaller

**527 CME-Fragebogen**

Questionnaire

**528 Operationstechnik bei ansatznahe Abriss der tiefen Beugesehne**

Operative technique for the rupture of the deep flexor tendon close to the insertion  
D. Vogel · O. Lotter · S. Stahl · M. Pfau · H.-E. Schaller

■ **Medizinrecht** Medical jurisprudence

---

**538 Verletzung des N. medianus nach minimal-invasiver Dekompression. Diskrepanz zwischen Operationsbericht und tatsächlichem Operationsablauf**

Injury to the median nerve after minimally invasive decompression.  
Discrepancy between the surgical report and actual course of surgery  
B. Kernt · J. Neu

■ **Medizin aktuell · Technische Innovationen** Medicine today

---

**541 Kontrolle diffuser Blutungen bei instabiler Beckenfraktur mittels Kompressionsplattentamponade. Vorstellung der chirurgischen Technik**

Control of diffuse bleeding in unstable pelvic fractures with compression plate packing.  
Presentation of the surgical technique  
A. Biewener · S. Rammelt · J. Heineck · R. Grass · H. Zwipp · J. Pyrc

■ **Leserbriefe** Correspondence

---

**549 Intrathekale Gabe von Methylenblau ist obsolet**

Intrathecal administration of methylene blue is obsolete  
A. Mameghani

■ **Verschiedenes** Miscellaneous

---

**550 Termine** Forthcoming meetings

**552 Impressum** Imprint