

# Adipositas Obesity

Redaktion: M. F. Reiser · F. Bamberg

**345 Einführung zum Thema: Radiologie im Zeitalter der Adipositas. Implikationen, Herausforderungen und Chancen**

Introduction to the topic: Radiology in the era of obesity.  
Implications, challenges and chances  
F. Bamberg · M. Reiser

**346 Adipositas – Klinische Bedeutung und Behandlungsstrategien**

Obesity – Clinical impact and therapeutic strategies  
M. Slawik · F. Beuschlein

**352 Adipositaschirurgie und ihre Komplikationen. Radiologische Bildgebung**

Bariatric surgery and associated complications.  
Radiological imaging  
M. Karpitschka · R. Lang · K.W. Jauch · M.F. Reiser · S. Weckbach

**366 Herausforderungen an die Computertomographie bei übergewichtigen Patienten**

Challenges for computed tomography of overweight patients  
F. Bamberg · R. Marcus · M. Petersilka · K. Nikolaou · C.R. Becker · M.F. Reiser · T. Johnson

**372 Identifikation und Quantifizierung von Fettkompartimenten mit CT und MRT und deren Stellenwert**

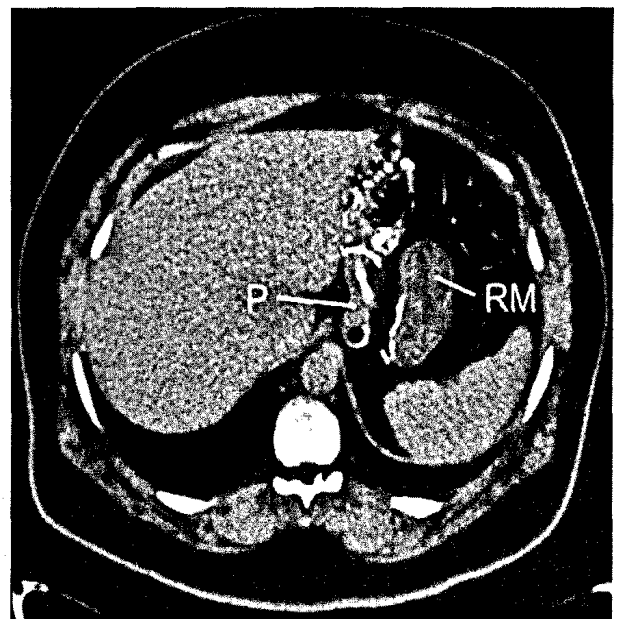
Identification and quantification of fat compartments with CT and MRI and their importance  
C.L. Schlett · U. Hoffmann

**379 Ganzkörper-MRT in der „Study of Health in Pomerania“**

Whole-body MRI in the Study of Health in Pomerania  
R. Puls · H. Völzke

**384 Funktionelle MRT und neurophysiologische Aspekte der Adipositas**

Functional MRI and neurophysiological aspects of obesity  
A. Sztrokay · E. Gutyrchik · M. Reiser · T. Meindl



Regelrechter CT-Befund nach Roux-Y-Rekonstruktion.  
P Pouch, RM Restmagen ▶ Seite 363

■ **Journal Club** Journal Club

**341 Kein Benefit durch zusätzliche CT-Venographie der Becken- und Beinstrombahn bei Verdacht auf Lungenarterienembolie**

No benefits from additional CT venography of the pelvic and leg circulation on suspicion of pulmonary artery embolism  
A. Neumann · J. Hägele

**343 Macht die CT-Koronarangiographie vor herzchirurgischen Eingriffen eine konventionelle Herzkatheteruntersuchung überflüssig?**

Does CT coronary angiography make conventional heart catheter examination superfluous for cardiac surgery?  
M.-A. Weber

■ **Quiz** Quiz

**388 Symptomatischer bilateraler Weichteiltumor der Brustwand**

Symptomatic bilateral soft tissue tumor of the breast wall  
J.K. Kloth · M. Egermann · M.-A. Weber

## ■ CME Weiterbildung · Zertifizierte Fortbildung Continuing education

---

### 405 Bildgebende Diagnostik von Pneumonien

Imaging of pneumonia  
F. Beyer · D. Wormanns

### 417 CME-Fragebogen

Questionnaire

## ■ Radiologie im Internet Radiology in the world wide web

---

### 392 Sinnvoller Einsatz neuer elektronischer Medien bei radiologischen Untersuchungen. Die iPhone-Applikation „KM Helfer“

A useful tool for routine radiological examinations. The iPhone application "KM Helfer"  
P.M. Schlechtweg · M.A. Kuefner · C. Heberlein · M. Meier-Meitingner · A. Cavallaro ·  
M. Uder · S.A. Schwab

## ■ Interventionelle Radiologie: How to do?

Interventional radiology: how to do?

---

### 397 Komplikationen venöser Portsysteme.

#### Radiologische Diagnostik und minimalinvasive Therapie

Complications of venous port systems.  
Radiological diagnostics and minimally invasive therapy  
N. Rathmann · D. Hausmann · M. Kostrzewa · M. Keese · S. Diehl · S. Schönberg ·  
M. Sadick

## ■ Mitteilungen des BDR News from the BDR

---

### 419 Mitteilungen des Berufsverbandes der Deutschen Radiologen

News from the BDR

## ■ Verschiedenes Miscellaneous

---

### 441 Termine Forthcoming meetings

### 448 Impressum Imprint