

# Neurodegenerative Erkrankungen und Demenz

Neurodegenerative diseases and dementia

Redaktion: W. Reith · M. Essig

**264 Einführung zum Thema:  
Neurodegenerative Erkrankungen und Demenz**

Introduction to the topic:  
Neurodegenerative diseases and dementia  
W. Reith · M. Essig

**266 Normales Altern und seine Bildgebungskorrelate**

Normal aging and imaging correlations  
L. Schuster · M. Essig · J. Schröder

**273 Klinische und bildgebende Diagnostik bei  
Morbus Parkinson und Multisystematrophie**

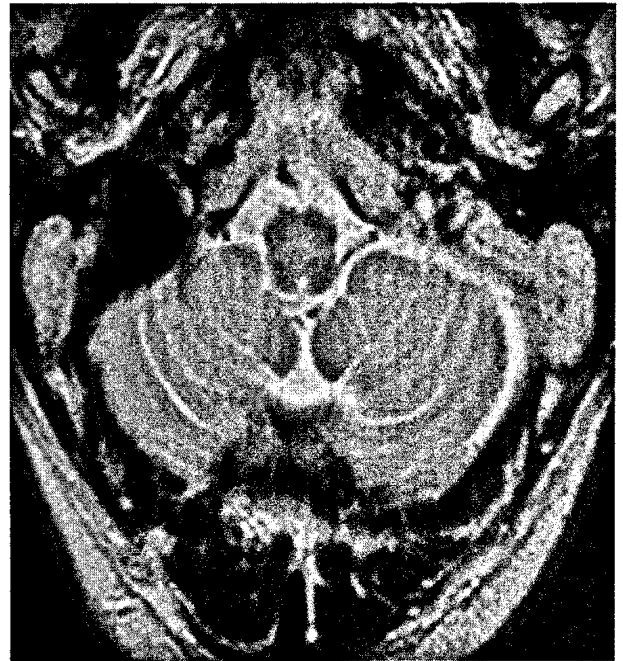
Clinical and imaging diagnostics of Parkinson's disease and  
multiple system atrophy  
K. I. Schmidt · J. Spiegel · W. Reith

**278 Klinik und bildgebende Diagnostik  
neurodegenerativer Demenzen**

Symptoms and imaging diagnostics of neurodegenerative  
dementia  
P. Schönknecht · C. Sattler · P. Toro · M. Essig

**285 „Mild cognitive impairment“. Diagnostische  
Wertigkeit verschiedener MR-Techniken**

Mild cognitive impairment. Diagnostic value  
of different MR techniques  
T. Hauser · P.A. Thomann · B. Stieltjes · M. Essig



57-jähriger Patient mit gesicherter Multisystematrophie vom zerebellären Typ. In der T2-Wichtung fällt das so genannte „hot cross bun“- oder auch Semmel-Zeichen als kreuzförmige Signalsteigerung in der Medulla oblongata auf ▶ Seite 273

■ **Journal Club** Journal Club

**261 Das Konzept der Mobilen Stroke Unit (MSU)**

The concept of the mobile stroke unit (MSU)  
A.L. Kühn · I.Q. Grunwald

**263 Computerassistierte Lungenkrebsdetektion im Thoraxröntgen**

Computer-assisted detection of lung cancer in thoracic X-rays  
M. Karul

■ **Quiz** Quiz

**293 Transiente Monoparese des rechten Arms nach Karotisstenting**

Transient monoparesis of the right arm after carotid artery stenting  
M. Meier-Meitingner · M. Lell · M. Uder

■ **Aktuelles** Current topic

**296 Erforderlich, lästig, unnötig? Qualitätssicherung in der Radiologie**

Necessary, tedious, unnecessary? Quality assurance in radiology  
M. Walz

## ■ **CME Weiterbildung · Zertifizierte Fortbildung** Continuing education

---

- 307 Sekundäre Osteoporosen.  
Pathogenese, Formen, Diagnostik und Therapie**  
Secondary osteoporosis. Pathogenesis, types, diagnostics and therapy  
C. Bartl · R. Bartl
- 324 CME-Fragebogen**  
Questionnaire

## ■ **Originalien** Original papers

---

- 299 CT-gesteuerte Stanzbiopsien thorakaler Läsionen bei Patienten mit bronchoskopisch negativen Voruntersuchungen**  
CT-guided cutting needle biopsies of thoracic lesions in patients with negative bronchoscopic findings  
W. Gross-Fengels · K. Koreuber · P. Siemens · H. Kastendieck · G. Wiest · C. Kugler · M. Semik

## ■ **Mitteilungen des BDR** News from the BDR

---

- 325 Mitteilungen des Berufsverbandes der Deutschen Radiologen**  
News from the BDR

## ■ **Verschiedenes** Miscellaneous

---

- 333 Akademiekalender** Academy calendar
- 336 Impressum** Imprint